# DIE MÖGLICHKEITEN UND GRENZEN DER RÖNTGENDIAGNOSTIK BEI DER PLANUNG UND KONTROLLE VON ENOSSALEN UND SUBPERIOSTALEN IMPLANTATEN

Hans Hecht

1988

Disbui. München

1988

UNIV.
LEIDEN
BIBL.

Digitized by the Internet Archive
in 2026

https://archive.org/details/IA41555408_0050

Aus der Abteilung für zahnärztliche Röntgenologie
(Leiter: Prof. Dr.Dr. H.GRASSER)
der Klinik für
Zahn-, Mund- und Kieferkrankheiten
der Universität München
Vorstand: Prof. Dr. A. Stahl

# Die Möglichkeiten und Grenzen der Röntgendiagnostik bei der Planung und Kontrolle von enossalen und subperiostalen Implantaten

Dissertation

zum Erwerb des Doktorgrades der Zahnheilkunde
an der Medizinischen Fakultät der
Ludwig-Maximilians-Universität zu München

vorgelegt von

Hans Hecht

aus

München

1988

Mit Genehmigung der Medizinischen Fakultät
der Universität München

| | |
|---|---|
| Berichterstatter | Prof. Dr.Dr. H. GRASSER |
| Mitberichterstatter | Prof. Dr. E. KRAFT<br>Prof. Dr. Dr. D. SCHLEGEL |
| Mitbetreuung durch den promovierten Mitarbeiter | Dr.Dr. H.-H. BARTH |
| Dekan | Prof. Dr. W. SPANN |
| Tag der mündlichen Prüfung | 31. Mai 1988 |

Meinen Eltern gewidmet

INHALTSVERZEICHNIS


| | | Seite |
|---|---|---|
| 1. | Einleitung und Problemstellung | 6 |
| 2. | Literaturübersicht | 8 |
| 2.1 | Entwicklung der zahnärztlichen Röntgenologie | 8 |
| 2.1.1 | Zahnfilmröntgentechnik | 8 |
| 2.1.2 | Das Status-X-Röntgenverfahren | 9 |
| 2.1.3 | Die Orthopantomographie | 10 |
| 2.1.4 | Schädelübersichtsaufnahmen | 11 |
| 2.2 | Die Entwicklung der zahnärztlichen Implantologie | 11 |
| 2.2.1 | Enossale Implantate | 12 |
| 2.2.2 | Subperiostale Implantate | 12 |
| 2.2.3 | Spezielle Implantate | 13 |
| 2.3 | Die Bedeutung des Röntgenbildes in der Implantologie | 13 |
| 2.3.1 | Vergrößerungen und Verzerrungen im Röntgenbild | 14 |
| 2.3.2 | Implantometer, Meßtreppen und Schablonen als diagnostische Hilfsmittel | 15 |
| 3. | Material und Methode | 18 |
| 3.1 | Verwendete Röntgengeräte | 18 |
| 3.1.1 | Heliodent 70 | 18 |
| 3.1.2 | Status-X-Gerät | 18 |
| 3.1.3 | OPG 10 | 19 |
| 3.1.4 | Cranex DC | 19 |
| 3.1.5 | Orth ORALIX DC | 20 |
| 3.1.6 | Panorex II | 20 |

Seite


| | | |
|---|---|---|
| 3.2 | Verwendetes Zubehör - Entwicklung/Fixierung | 21 |
| 3.2.1 | Filme | 21 |
| 3.2.2 | Folien | 21 |
| 3.2.3 | Kassetten | 21 |
| 3.2.4 | Entwicklungsverfahren und -materialien | 22 |
| 3.3 | Verwendete Phantome | 22 |
| 3.4 | Verwendete Implantate | 22 |
| 3.4.1 | Enossale Implantate | 22 |
| 3.4.2 | Subperiostale Implantate | 24 |
| 3.5 | Versuchsdurchführung | 24 |
| 4. | Ergebnisse | 34 |
| 4.1 | Zahnfilmaufnahmen | 34 |
| 4.2 | Status-X-Aufnahmen | 43 |
| 4.3 | Orthopantomogramme | 46 |
| 4.3.1 | Aufnahmen der enossalen Implantate | 46 |
| 4.3.2 | Aufnahmen mit Phantomrädern | 51 |
| 4.3.3 | Aufnahmen von subperiostalen Implantaten | 59 |
| 4.3.4 | Bewertung der Geräte hinsichtlich der Abbildungstreue | 62 |
| 5. | Diskussion und Schlußfolgerungen | 64 |
| 6. | Zusammenfassung | 67 |
| Literaturverzeichnis | | 69 |

# 1. EINLEITUNG UND PROBLEMSTELLUNG

Seit etwa zwei Jahrzehnten nimmt die zahnärztliche Implantologie einen immer bedeutender werdenden Stellenwert im Rahmen der Gesamtzahnheilkunde ein.
Völlig unabhängig davon hat die zahnärztliche Röntgenologie seit den 50er Jahren durch die Einführung wesentlicher technischer Neuerungen und Verfeinerungen in den Zahnarztpraxen und Fachkliniken erheblich an Bedeutung für die Diagnostik und prätherapeutische Maßnahmen gewonnen.
Implantologische Voruntersuchungen und Behandlungsmaßnahmen sind ohne begleitende Röntgendiagnostik heute als unmöglich anzusehen.

Mit der Entwicklung der Implantologie ging eine Differenzierung einher, die durch die Verwendung verschiedener Implantattypen und -materialien gekennzeichnet war.
Schon die Implantatgröße und -form ordnen oft ein passendes Röntgenverfahren zu. So können subperiostale Implantate ihrer Größe und Form entsprechend nur durch Status-X-Bilder oder Orthopantomogramme erfaßt werden, während endossale Implantate auch mit Hilfe des Zahnfilmes beurteilt werden können.
Die Hilfestellung, die die Röntgendiagnostik der zahnärztlichen Implantologie leisten kann und muß, weist aber ein erhebliches Problem auf:

Bei allen möglichen Verfahren werden die für die Implantation ins Auge gefaßten Regionen nicht nur vergrößert, sondern auch partiell unterschiedlich verzerrt im Röntgenbild dargestellt. Die Nichtbeachtung oder falsche Interpretation dieser stets entstehenden Abweichungen von den tatsächlichen Größenverhältnissen können den Erfolg einer Implantation gefährden, weil beim Setzen des Implantats eine unbeabsichtigte Schädigung benachbarter anatomischer Strukturen eintreten kann.

Es mangelt nicht an Versuchen, diesem Umstand Rechnung zu tragen. Implantometer, Meßtreppen und Schablonen wurden entwickelt. Obwohl derartige Hilfsmittel eine genauere präimplantologische Diagnostik ermöglichen, geben sie andererseits kaum Auskunft darüber, wie sich innerhalb verschiedener Kieferabschnitte Vergrößerungen und Verzerrungen auf dem Röntgenbild im Detail auswirken.
Ziel der vorliegenden Arbeit ist die Feststellung, welche Vergrößerungs- und Verzerrungsmomente beim Röntgen zum Zwecke implantologischer Maßnahmen zu berücksichtigen sind und welche spezifischen Unterschiede die verschiedenen dentalen Röntgenverfahren im Rahmen der Implantologie haben. Die Untersuchungen wurden an mazerierten Kieferknochen prä- und postimplantologisch durchgeführt.

# 2. LITERATURÜBERSICHT

## 2.1 ENTWICKLUNG DER ZAHNÄRZTLICHEN RÖNTGENOLOGIE

Nachdem W.C. RÖNTGEN 1895 die nach ihm benannte Strahlung entdeckt hatte, wurden schon 1896 erste dentale Röntgenbilder durch WALKHOFF und KÖNIG hergestellt. Seitdem hat sich die dentale Radiologie kontinuierlich, manchmal aber auch sprunghaft, weiterentwickelt. Jede Neukonstruktion einer Röntgenröhre führte zwangsläufig zu einer Anpassung und Verbesserung ihrer Halterung, ihrer Verstellungseinrichtungen, des Hochspannungs-, des Strahlenschutzes usw. Über Einzelzahnaufnahmen von immer besserer Qualität führte der Weg zu Übersichtsaufnahmen der gesamten Kiefer mit Panoramageräten.

### 2.1.1 Zahnfilmröntgentechnik

Beim Zahnfilm handelt es sich um die älteste röntgenologische Darstellung der Zähne. Fast alle zahnärztlichen Praxen in Mitteleuropa verfügen über ein Zahnfilmgerät. Allein schon deshalb stellt der Zahnfilm ein wichtiges und häufiges röntgenologisches Diagnostikum in der dentalen Implantologie dar.

Das Zahnfilmverfahren ist ein intraorales Verfahren. Neben den in apikaler Einstelltechnik gemachten Aufnahmen einzelner Zähne, bzw. Gebiß- oder Kieferregionen zählen auch Bißflügelaufnahmen und Aufbißaufnahmen dazu.

Ein einzelner Zahn, bzw. seine Position wird im Normalfall orthoradial projiziert. Wenn dabei Überlagerungen auftreten, kann es vorteilhaft sein, mesio- bzw. distoexzentrische Aufnahmen zu machen.

Das Zahnfilmverfahren liefert scharfe Bilder, über deren Vergrößerung und Verzerrung reproduzierbare Aussagen allerdings kaum möglich sind Die Vergrößerung ist abhängig vom Abstand Fokus-Objekt-Film und nur dann gleichmäßig, wenn die Filmebene parallel zur Objektachse liegt und der Zentralstrahl senkrecht dazu einfällt. Eine schräge Filmlage oder eine Winkel-Strahlenführung führt zwangsläufig zu einer ungleichmäßigen Vergrößerung, also Verzerrung. Die Bedingung "Filmebene parallel zu Zahnachse" ist praktisch oft nicht zu verwirklichen. Sie kann ersetzt werden durch eine Zentralstrahlführung im Sinne der Halbwinkeltechnik: Ein Zahn wird dann annänernd isometrisch abgebildet, wenn der Zentralstrahl senkrecht auf die Halbierende des Winkels zwischen Zahnachse und Filmebene fällt. Die Halbwinkeltechnik ist zwar die älteste und am häufigsten angewandte Methode, kaum vermeidbare Fehler beim Schätzen der Winkelhalbierenden und beim senkrechten Einstellen auf diese gedachte Linie führen aber in aller Regel zu dem beschriebenen Verzerrungseffekt (15, 20, 31, 36).

### 2.1.2 Das Status-X-Röntgenverfahren

Bei Status-X-Aufnahmen handelt es sich um Panoramaaufnahmen, die Darstellungen des gesamten Ober- oder Unterkiefers ermöglichen. Die Strahlenquelle befindet sich im Mund des Patienten. Der Film wird am Ober- oder Unterkiefer von außen angelegt. Man gewinnt ein übersichtliches Bild von den Prämolaren der einen Seite bis zu den Prämolaren der Gegenseite nach der konventionellen Aufnahmetechnik. Besonders bemerkenswert ist, daß die fehlende Überlagerung des Frontbereiches durch die Wirbelsäule eine einwandfreie Diagnose gerade in dieser Region ermöglicht. Insgesamt liegt die Stärke des Verfahrens in der hervorragenden Detailerkennbarkeit. Die Belichtungszeiten sind relativ kurz, die Abbildungen dadurch trotz Verstärkerfolien entsprechend

scharf. Durch variierende, ungünstige Fokus-Film-Distanzen, vor allem im Prämolaren- und Molarenbereich, treten allerdings starke Vergrößerungen und Verzerrungen auf. Das Status-X-Verfahren wird deshalb auch "Panorama-Vergrößerungstechnik" genannt. Es ist in der zahnärztlichen Praxis nur noch relativ selten anzutreffen, u.a. wegen der diffizilen Handhabung des Gerätes (1, 2, 9, 10, 31).

### 2.1.3 Die Orthopantomographie

Ein Orthopantomograph liefert mit einer einzigen Aufnahme ein Panorama des gesamten Kauapparates. Er arbeitet nach dem Prinzip der Schichtaufnahmetechnik und ist aus der Tomographie entwickelt worden. HECKMANN stellte als erster 1937 ein Tomographie-Verfahren für bogenförmige Schichten vor. 1949 nannte PAATERO sein Aufnahmeverfahren bei dem sich die Filmkassette und der Patient drehten, die Röntgenröhre dagegen fest blieb, Pantomographie. Das auf einer Drehachse beruhende Prinzip wurde zum Zwei-Achsen-Verfahren weiterentwickelt, bei dem zuerst die eine und dann die andere Kieferhälfte aufgenommen wird. Die Medianebene und damit die Halswirbelsäule bleibt unbelichtet und damit strahlenfrei.
Um ein scharfes Bild der abzubildenden Schicht zu erhalten, muß sie sich dem Röntgenstrahl gegenüber mit gleicher linearer Geschwindigkeit bewegen. Um dies zu erreichen, hat PAATERO bei der Weiterentwicklung seines Verfahrens den Zahnbogen in drei etwa kreisbogenförmige Bereiche eingeteilt und sein Gerät so konstruiert, daß die Röntgenröhre-Film-Kombination sich so bewegt, daß das Strahlenbündel fast überall den Zahnbogen in orthoradialer Projektion traf. Danach erhielt das Verfahren den Namen Orthopantomographie.
Die meisten Dental-Panorama-Tomographie-Einrichtungen arbeiten heute mit dem Drei-Drehachsen-Prinzip.
Eine metrische Bildanalyse ist auch bei Panorama-Schichtaufnahmen

problematisch, weil Objekte nur dann unverzerrt wiedergegeben werden, wenn sie exakt in der Schnittmitte der Schicht liegen. Andere Positionierungen führen nicht nur zu unterschiedlichen Vergrößerungen in der Horizontalen und in geringerem Umfang der Vertikalen, sondern auch zur Vortäuschung von Krümmungen und Achsenkippungen. Bildschärfe und Kontrast sind beeinträchtigt durch Verstärkerfolien. Trotzdem ist die Orthopantomographie die Methode, die unter reduzierter Strahlenbelastung, bei geringem Bedienungs- und Zeitaufwand die beste Übersicht über die Kiefer in einer Aufnahme ermöglicht (1, 8, 14, 17, 18, 24, 27, 30, 33, 34, 35).

### 2.1.4 Schädelübersichtsaufnahmen

Neben den bisher beschriebenen zahnärztlichen Röntgentechniken müssen von Fall zu Fall auch Schädelübersichtsaufnahmen in die Diagnostik einbezogen werden. Solche setzen, fordert man eine optimal auswertbare Bildqualität, einen so hohen technischen und damit finanziellen Aufwand voraus, daß sie praktisch nur im klinischen Bereich erstellt werden. Sie wurden in die Untersuchungen der vorliegenden Arbeit nicht einbezogen.

## 2.2 DIE ENTWICKLUNG DER ZAHNÄRZTLICHEN IMPLANTOLOGIE

Die Transplantation von Zähnen geht auf das 18. Jahrhundert zurück. Angesichts der Mißerfolge, die die Transplantationen hatten, verlor sich die Euphorie mit Beginn des 19. Jahrhunderts (22). Erst in den letzten Jahrzehnten, vor dem Hintergrund großer Verbesserung der technischen Möglichkeiten, präziser histo-physiologischer und histo-pathologischer Untersuchungen, wurde wieder der Versuch unternommen, verlorene Zähne durch artfremdes Material zu ersetzen. Die Implantologen suchten Wege, künstliche Stützpfeiler im oder auf dem Kieferknochen zu

befestigen, die zur Aufnahme von Zahnersatz dienten. Die ersten Implantate sind zur Lösung besonders difficiler prothetischer Fälle entwickelt worden. Heute ist die zahnärztliche Implantatologie eine gut eingeführte Methode mit steigender Erfolgsquote, und doch hat sie nicht erste Priorität, sondern ist stets die letzte Möglichkeit für Fälle, bei denen eine andere Behandlung nicht möglich ist, oder vom Patienten abgelehnt wird (12, 32, 43).

### 2.2.1 Enossale Implantate

Das bevorzugte Verfahren in der Zahnmedizin ist die enossale Implantation. Ihr werden die längste Haltbarkeit und die größte Erfolgsquote nachgesagt. In den Kieferknochen wird ein Fremdkörper, das Implantat eingebaut, der dann der mechanischen Retention einer Prothese oder eines anderen Zahnersatzes dient. Die dabei verwendeten Implantate lassen sich nach ihrer Form oder nach ihrem Material gruppieren. Man unterscheidet Nadel-, Schrauben-, Extensions- oder Blattimplantate aus Keramik (z.B.: $Al_2O_3$) oder Metall (z.B.: Titan). Magnetimplantate haben sich nicht bewährt. Wenn günstige Formgebung, Material und Implantationstechnik mit einer angemessenen okklusalen Kräfteverteilung zusammenkommen, kann es zu einer Knochen- und Bindegewebsneubildung um das Implantat herum (bzw. durch die Fenster beim Blattimplantat) kommen. Das Setzen eines enossalen Implantats setzt eine genaue Kenntnis der Größenverhältnisse am Implantatsort voraus (11, 13, 29, 37, 40).

### 2.2.2 Subperiostale Implantate

Subperiostale Implantatkonstruktionen liegen auf dem Kieferknochen auf und werden von Weichgewebe überwachsen. Sie sind grundsätzlich Sonderanfertigungen, ganz auf die diagnostizierte Situation abgestimmt. Ihre

Indikation kann z.B. bei völligem Abbau des Alveolarkammes vorliegen, oder bei der Improvisation in atypischen Fällen. Die Gerüstkonstruktion wird aus Metall: Chrom - Kobalt - Molybdän hergestellt. Zur Verbesserung der Gewebeverträglichkeit und Verhinderung der gefürchteten Metallose werden in jüngster Zeit Keramikbeschichtungen (z.B.Osteoceran N) erprobt (21, 42).

### 2.2.3 Spezielle Implantate

Neben den enossalen und den subperiostalen Implantaten gehören auch submuköse Implantate zu den sog. "offenen" Implantaten. Druckknopfartige alloplastische Materialien werden submukös, z.B. am Gaumen, eingepflanzt, perforieren die Schleimhaut und sollen über entsprechende, in die Prothese eingearbeitete Patrizen dem Zahnersatz Halt geben (25).

Im Gegensatz zu den "offenen" Implantaten steht bei der transdentalen Fixation bzw. Transfixation das Implantat mit dem Mund nicht in Verbindung. Vitallium-Stifte fixieren dabei Zähne, die den Halt im Knochen verloren haben (40).

## 2.3 DIE BEDEUTUNG DES RÖNTGENBILDES IN DER IMPLANTOLOGIE

Die Implantologie im Kieferbereich erfordert eine umfassende und äußerst exakte präoperative Diagnostik. So ist z.B. abzuklären, ob das knöcherne Volumen ausreicht, das Implantat allseits und in genügender Länge aufzunehmen und dabei die zur Vermeidung von Verletzungen notwendigen Abstände zu Kiefer- und Nasenhöhle, Mandibularkanal, einzuhalten. Auch Vorschädigungen des Knochens sind u.a. mit Hilfe von Röntgenaufnahmen vor einer ins Auge gefaßten Implantation festzustellen, weil sie

deren Erfolg a priori in Frage stellen würden. Es ist deshalb zwingend notwendig, daß vor Implantationen stets Röntgenaufnahmen verschiedener Art angefertigt werden.

### 2.3.1 Vergrößerungen und Verzerrungen im Röntgenbild

Aufnahmetechnisch bedingt, kommt es bei Röntgenaufnahmen üblicherweise zur Vergrößerung und oft auch Verzerrung des dargestellten Objekts. Dieser Umstand wirkt sich nicht unbedingt nachteilig aus, solange es um eine qualitative Befundung geht. Für präimplantologisch notwendige Größenvermessungen werfen dagegen nicht konstante Vergrößerungsfaktoren erhebliche, ja fast unlösbare Probleme auf.
Für Zahnfilme werden Aussagen über den Vergrößerungsfaktor kaum gemacht. Für die Panoramaverfahren dagegen liegen solche Aussagen, zum Teil auch von den Herstellern vor. Für Panoramavergrößerungsgeräte wird für den Unterkiefer eine Vergrößerung von 1,25 : 1 bis 1,66 : 1 angegeben; für den Oberkiefer eine solche bis zu 3 : 1. Bei Panoramaschichtgeräten wird ein Vergrößerungsfaktor zwischen 1,21 und 1,36 angenommen. Leider sind solche Aussagen nicht unbedingt reproduzierbar. Bei dem sehr kurzen Fokus-Film-Abstand der Geräte bewirkt schon eine sehr geringe Abstandsänderung eine merkliche Änderung des Vergrößerungsfaktors (19, 34).

Die Positionierung des Patienten im Gerät entspricht praktisch nie dem Idealfall. Außerdem weichen die Kieferformen gelegentlich erheblich von dem der orthopantomographischen Objektschicht zugrunde gelegten normognathen Kieferbogen ab, so daß stets mit undefinierbaren Vergrößerungen und Verzerrungen zu rechnen ist (33).

### 2.3.2 Implantometer, Meßtreppen und Schablonen als diagnostische Hilfsmittel

Es mangelt nicht an Vorschlägen und Hilfsmitteln, das nicht ausschaltbare Problem der unterschiedlichen Vergrößerungen und Verzerrungen bei Röntgenbildern des Kieferbereichs in den Griff zu bekommen.

Es wird z.B. eine Rasterfolie zur Entzerrung von Panorama-Schichtaufnahmen empfohlen. Mit ihr ist allerdings nur die Vergrößerung bzw. Verzerrung zu definieren, die auch bei Einstellung des Objekts exakt in der Mitte der Objektschicht des Gerätes, sozusagen als gerätespezifisch unvermeidbar auftritt. Sie hilft bei der metrischen Auswertung der Aufnahme eines nicht normognathen Patientenkiefers nur wenig (23, 38, 39). (Abb.1)

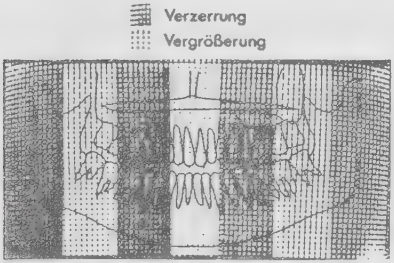


Abb.1 Millimeterrasterfolie mit verzerrten und vergrößerten Bildanteilen der Panorama-Schichtaufnahme (nach Wangerin (39) )

Einige Hersteller von Implantaten, wie z.B. LINKOW, HAFNER oder Biolox, versuchen durch Bereitstellung von durchsichtigen Schablonen ihrer Implantate in genormter Vergrößerung von meist 1,25:1 die präimplantologische Auswertung der Röntgenbilder zu erleichtern. Die tatsächlich auftretenden Vergrößerungen entsprechen leider nur selten exakt diesem genormten Vergrößerungsfaktor. (Abb.2).

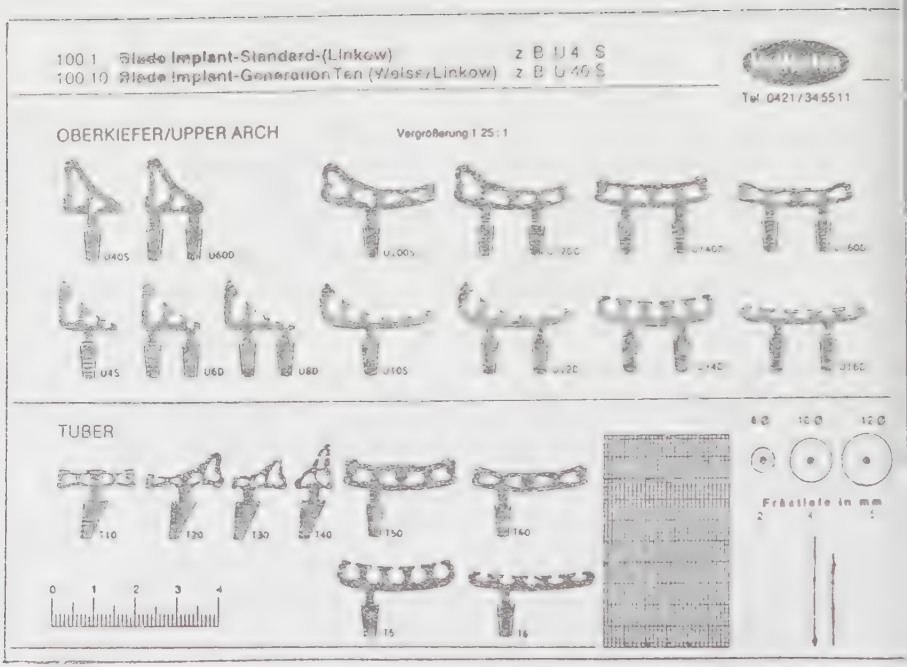


Abb. 2 Beispiel einer Implantat-Schablone

Speziell für LINKOW-Implantate wurde ein treppenförmiger Maßstab mit, auf die vertikale Ausdehnung dieser Implantate abgestimmter Kantenlänge entwickelt, der, mitgeröntgt, sichere Größenangaben auf dem Röntgenbild zuläßt. Das Problem dabei ist es, den Maßstab in der richtigen Position zwischen Ober- und Unterkiefer senkrecht über dem Kieferkamm zu plazieren. Nur wenn die Röntgenstrahlen senkrecht auf den Maßstab treffen, wird er nicht selbst wieder undefinierbar verzerrt (7).

Eine Weiterentwicklung sind Aufbißblöcke mit Millimeterraster. Es gibt sie für teilbezahnte, vollbezahnte und unbezahnte Kiefer. Sie bestehen aus Kunststoff, in den ein nichtrostendes Drahtgitter mit exaktem Millimeterabstand in der Horizontalen und Vertikalen eingelassen ist. Die

Ober- und Unterseiten der Einbißflächen sind zusätzlich mit beauty-pink-wax beschichtet. Vor dem Einbringen in den Kiefer erwärmt, paßt sich beim Zubeißen die Aufbißfläche den anatomischen Besonderheiten des Patienten an und erhärtet. Es wird damit eine lagestabile, senkrechte Plazierung direkt über dem Kieferkamm erreicht, was wiederum deutlich bessere Aussagen über die tatsächlichen Größenverhältnisse beim vorgesehenen Implantationsort zuläßt (3, 4, 5, 6, 28).

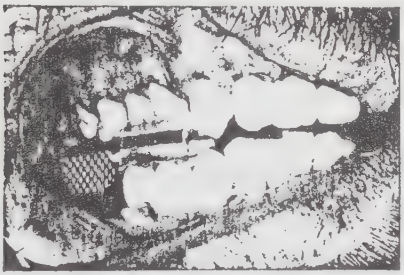

Abb. 3 Rast-o-Pan-System für teilbezahnte Kiefer, zur Anfertigung einer Panorama-Schichtaufnahme eingebracht (nach Brandau (3, 4))

Exakt allerdings könnten sie nur sein, wenn das Raster an die Stelle des Implantats gebracht werden könnte; aber gerade das ist nicht möglich.

Der Implantometer versucht dieses Problem zu lösen. Mit einer Kunststoff-Schiebelehre mit zwei eingelassenen, röntgensichtbaren Distanz-Markierstiften wird am Patienten die Distanz vom Kieferkamm zum Unterkieferrand festgestellt, dann wird geröntgt. Das Verhältnis der in der Röntgenaufnahme gemessenen Distanz zur Originaldistanz ergibt den korrekten Vergrößerungsfaktor. Der Implantometer liefert für den Unterkiefer richtige Resultate, seine Handhabung ist aber nicht ganz unkompliziert und erfordert einige Vorbereitung. Für den Oberkiefer bringt er keine Verbesserung (26).

Grundsätzlich bleibt festzustellen, daß Hilfsmittel der beschriebenen Art zwar einen Hinweis auf die prinzipielle Tendenz von Vergrößerungen und Verzerrungen geben, völlige Exaktheit hingegen von ihnen nicht zu erwarten ist.

# 3. MATERIAL UND METHODE

## 3.1 VERWENDETE RÖNTGENGERÄTE

In die vorliegende Untersuchung wurden bewußt gängige Modelle einbezogen, wie sie in vielen Praxen und im täglichen Klinikbetrieb im Einsatz sind.

### 3.1.1 Heliodent 70

Alle Zahnfilmaufnahmen wurden mit dem Siemens-Gerät "Heliodent 70" gemacht. Mit einer Röhrenspannung von 70 kV gehört es zur häufig gebrauchten Geräteklasse und ist sicherlich eines der eingeführtesten. Die Kaskadenschaltung erlaubt Kleingeräte-Format auch bei 70 kV Hochspannung. Variabel ist nur die Belichtungszeitwahl.

### 3.1.2 Status-X-Gerät

Für das Panoramavergrößerungsverfahren wurde das Status-X-Gerät der Firma Siemens benutzt. Beim Status-X ist das Stativ für den Strahlenerzeuger mit dem schwenkbaren Patientenstuhl durch ein gemeinsames Fußteil starr verbunden. Der Strahlenerzeuger, der eine Röhrenspannung von 50 kV bei einem Röntgenröhrenstrom von etwa 1 mA liefert, besteht aus einem Einkesselgenerator mit einer Spezial-Hohlanodenröhre, die von einem drehbaren Applikator überzogen ist und in den Mund eingeführt wird. Der Applikator deckt bei Oberkieferaufnahmen die Strahlung in Richtung Unterkiefer ab. Er muß auf die, für die jeweilige Aufnahme optimale Winkelneigung eingestellt werden. Die richtige Einführungstiefe in die Mundhöhle für Standardaufnahmen ist

an einer Markierung zu kontrollieren. Die Bedienung des Status-X ist einfach. Betriebsschalter und Netzangleichregler sind in einem Drehknopf vereinigt.

### 3.1.3 OPG 10

Der OPG 10 ist die Weiterentwicklung des OPG 5 der Firma Siemens mit vielen technischen Verbesserungen. Über- oder Unterbelichtung sind praktisch nicht mehr möglich, wenn die Bedienungsrichtlinien beachtet werden. Die Programmautomatik steuert nach Vorwahl des Patiententyps (vier Typen sind einprogrammiert) die Einstellung. Durch die programmierte kV-Steuerung im Halswirbelsäulenbereich wird eine Verschattung auf dem Röntgenbild im Frontzahnbereich vermieden. Die korrekte Positionierung des Patientenkopfes wird durch ein Dreifach-Lichtvisier angezeigt. Durch das Aufbißstück werden die Frontzähne exakt innerhalb der Schärfenzone fixiert. Die Kinnlage ist motorisch verstellbar, die Stirnstütze läuft synchron mit.

### 3.1.4 Cranex DC

Beim Cranex DC der Firma Soredex (Finnland) wird der richtige kV-Wert abhängig vom Patienten in 2-kV-Schritt-Stufen gewählt. Für die korrekte Positionierung des Patienten stehen als Hilfen eine Kinnstütze bzw. ein Bißstück zur Verfügung. Kopfstützen stabilisieren die Einstellung, kontrolliert wird über einen Spiegel: Die Markierung an der Kinnstütze muß in der Mitte der Frontzähne liegen. Die Schicht, durch eine Lichtlinie verdeutlicht, muß auf die vordere Kante des Eckzahnes zu liegen kommen.

### 3.1.5 Orth ORALIX DC

Das Orth ORALIX DC 2 - Gerät ist eine Entwicklung der Firma Philips (Holland). Durch Antippen einer Patiententyp- oder Zwischenwerttaste werden alle Aufnahmewerte automatisch eingestellt. Der Patient führt die Schneidezähne zu einer Aufbißstütze. Für zahnlose Patienten wird statt dessen eine Kinnstütze verwendet. Mit Hilfe von zwei Lichtleitlinien erfolgt die "Feineinstellung". Motorisch bewegte Schläfenstützen, die mit einer Rutschkupplung versehen sind, stellen den Kopf während der Aufnahme ruhig.

### 3.1.6 Panorex II

Auch beim Panorex II der Firma S.S. White (USA) ist die korrekte Patienteneinstellung in die vorgegebene gerätespezifische Schicht von entscheidender Bedeutung für die Qualität der Aufnahme. Das Kinn des Patienten sollte über der vorderen Begrenzung des Kinnhalters liegen. Für kontinuierliche Aufnahmen kann ein Aufbißblock eingesetzt werden. Die Schneidekanten der Frontzähne sollen in die Rille beißen. Der Kopf bzw. das Kinn des Patienten wird danach so in den Kinnhalter gedrückt, daß die Occlusionsebene um $5^{o}$ geneigt ist. Die Kontrolle erfolgt an den schwarzen Markierungen des Kopfhalters. Bei zahnlosen Patienten wird ein rechteckiger Aufbißblock mit Metallteil benutzt, um die Mittellinie zu finden.
Das Panorex II ermöglicht als einziges Gerät sowohl geteilte wie ungeteilte Aufnahmen.

## 3.2 VERWENDETES ZUBEHÖR - ENTWICKLUNG/ FIXIERUNG

### 3.2.1 Filme

Für die Zahnfilmaufnahmen wurden der Kodak Ektaspeed Röntgen-Zahnfilm, Format 3 x 4 cm und der Du Pont Super Dozahn, Format 4 x 5 cm, (Aufbißaufnahmen) verwendet. Die Status-X-Aufnahmen wurden mit dem Du Pont Cronex 4 Röntgenfolienfilm, Format 10 x 24 cm gemacht. Der gleiche Film wurde auch für alle Orthopantomogramme eingesetzt, nur das Format war unterschiedlich: beim O P G 10 und Panorex II 12 x 30 cm, beim Orth ORALIX DC 2 und Cranex DC 1 15 x 30 cm.

### 3.2.2 Folien

Bei den mit Bleischutzfolie versehenen Zahnfilmen werden keine Verstärkerfolien benutzt. Für den im Status-X-Verfahren und bei allen vier Orthopantomographen eingesetzten Cronex 4-Filmen mußte dagegen eine Verstärkerfolie eingesetzt werden. Das war in allen Fällen der rubinfarbene Typ "Spezial" der Firma Siemens.

### 3.2.3 Kassetten

Bei den Zahnfilmen entfallen Kassetten, sie sind einzeln in einer abziehbaren Kunststoffhülle (Kodak) oder in Papier (Du Pont) verpackt Beim Status-X-Röntgen wird eine permanente Kunststoffkassette verwendet O P G 10 und Orth ORALIX DC 2 benutzen Aluminium-Rundkassetten, Cranex DC 1 Kohlefaser-Flachkassette und Panorex II Kunststoff-Faltcovers.

### 3.2.4 Entwicklungsverfahren und -materialien

Die Zahnfilme wurden im Entwicklungsautomaten Rollomat 810 der Firma Philips 4 Minuten bei 30°C in Roentgoll Dentalentwickler und anschließend in Dentalfixier der Firma Tetenal verarbeitet. Für die Status-X-Aufnahmen und die Orthopantomogramme wurde Agfa Gevaert G 137 Entwickler (90 Sekunden, 37°C) und G 334-Fixier in der Entwicklungsmaschine Gevamatic 110 U der Firma Agfa Gevaert verwendet.

## 3.3 VERWENDETE PHANTOME

Alle Aufnahmen wurden von zwei mazerierten Unterkieferknochen und einem mazerierten Schädelpräparat gemacht. Ein Unterkiefer, vollständig zahnlos, war eine Leihgabe des Anatomischen Instituts der Universität München (Vorstand: Prof. Dr. H. Frick). Der zweite, ebenfalls zahnlose Unterkiefer, sowie der Schädel mit teilbezahntem Oberkiefer wurden von der Firma Osteologie Degenfelder (Österreich) erworben.

## 3.4 VERWENDETE IMPLANTATE

### 3.4.1 Enossale Implantate

In den teilbezahnten Oberkiefer wurden eingesetzt:

ein Frialit-Rundimplantat, Typ Tübingen, 5 mm ∅, gekürzt auf 15 mm, links zwischen erstem Schneidezahn und Eckzahn;

ein WEISS/LINKOW Generation Ten Blattimplantat T 20 im linken Tuber-Bereich (Abb. 4a).

Abb. 4 a Verwendete Implantate im Oberkiefer, links Typ Tübingen, rechts T 20

In den Unterkiefer wurden implantiert:

ein WEISS/LINKOW Generation Ten Blattimplantat E 40 S, im linken Frontbereich

ein LINKOW Standard Blattimplantat L 6 D im rechten Molarenbereich (Abb. 4 b).

Abb. 4 b Verwendete Implantate im Unterkiefer, links E 40 S, rechts L 6 D

### 3.4.2 Subperiostale Implantate

Für den zahnlosen zweiten Unterkiefer wurden zwei vierpfostige, subperiostale Implantate angefertigt und eingepaßt, und zwar ein unbeschichtetes und ein beschichtetes (Abb. 5).

Abb. 5 Verwendete subperiostale Implantate

## 3.5 VERSUCHSDURCHFÜHRUNG

Die Abbildungen 6 a, b, c, d, e und f zeigen die Versuchsanordnung für die Zahnfilmaufnahmen.

Abb. 6 a Zahnfilmeinstellung OK-Frontzahn 45° cranial

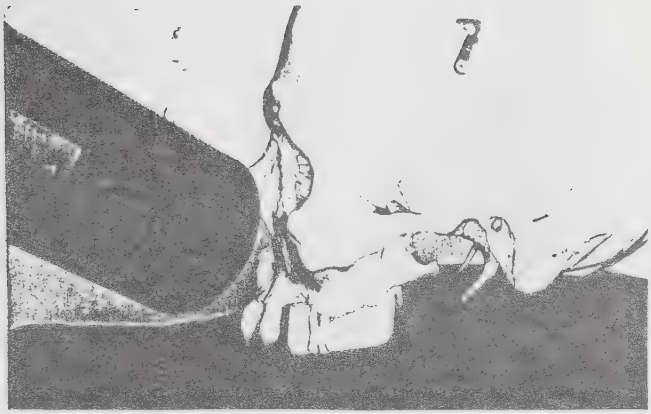

Abb. 6 b Zahnfilmeinstellung OK-Molarenbereich 25° cranial

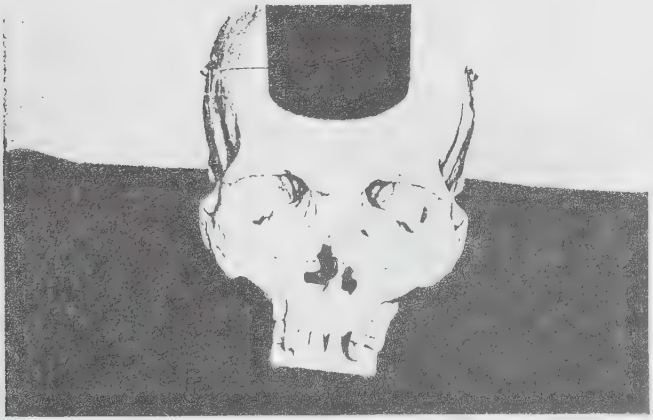

Abb. 6 c Zahnfilmeinstellung OK-Aufbiß 70° cranial



Abb. 6 d Zahnfilmeinstellung UK-Frontzahn 5° caudal



Abb. 6 e Zahnfilmeinstellung UK-Molarenbereich 5° caudal

Abb. 6 f Zahnfilmeinstellung UK-Aufbiß 90° caudal

Jedes enossale Implantat wurde je einmal orthoradial, 10° mesioexzentrisch und 10° distoexzentrisch aufgenommen.
Die Einstellungen am Status-X-Gerät geben im Prinzip die Abbildungen 7 a und b wieder.



Abb. 7 a Einstellung am Status-X-Gerät OK, 15° cranial

Abb. 7 b Einstellung am Status-X-Gerät UK, $5^{o}$ caudal

Die optimale Justierung vor allem der isolierten Unterkiefer in den verschiedenen Panorama-Geräten ist nicht einfach. Es wurde in jedem Fall streng nach Bedienungsanleitung [illegible] und [illegible] gegebenen Möglichkeiten der Fehlerquellenausschaltung ausgeschöpft. Die Abbildungen 8 a, b, c und d zeigen diese Einstellungen.

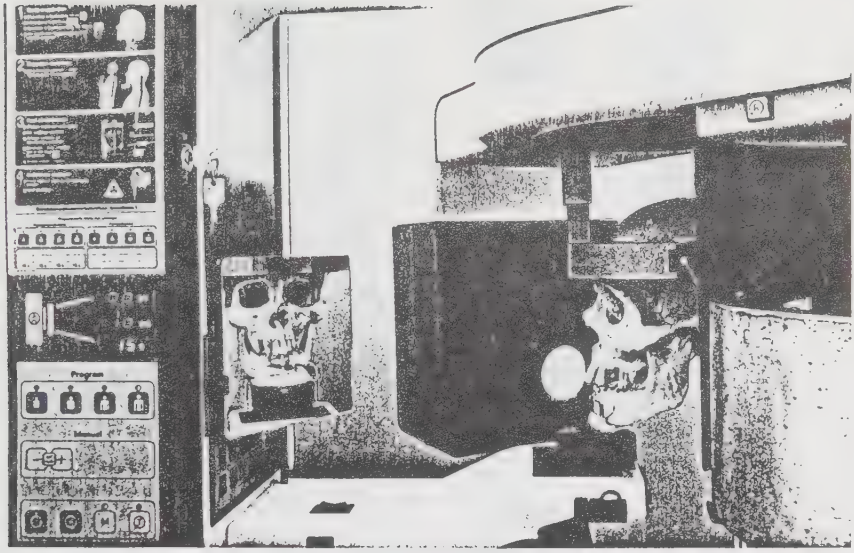


Abb. 8 a Einstellung am O P G 10

Um eine Überbelichtung wegen der, den Kieferphantomen fehlenden Weichteile zu verhindern, wurde bei den Orthopantomographen eine 1,5 mm starke Kupferplatte als Ausgleich vor die Strahlenquelle geklebt.



Abb. 8 b Einstellung am Cranex DC

Abb. 8 c Einstellung am Orth ORALIX DC

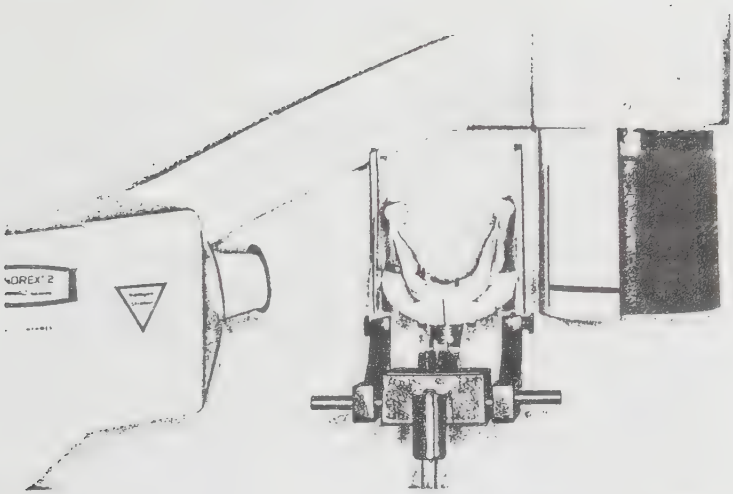


Abb. 8 d Einstellung am Panorex II

Jede Einstellung wurde an allen Geräten vor und nach der Implantation aufgenommen.

Um die bei den Orthopantomogrammen auftretenden Verzerrungen zu verdeutlichen, wurden während der Untersuchungen an Stelle der Implantate Radphantome in die Implantatsalveolen eingesetzt. Aus der Verformung der Abbildung der regelmäßig geformten, gezahnten Speichenrädchen aus Uhren (Abb. 9) waren weitere, präzisere Aussagen über die Art der Verzerrung zu erwarten. Weil die Phantome exakt an der Stelle der Implantate eingebracht werden konnten, waren diese Aussagen voll auf die Implantate übertragbar.

Abb. 9 Eingesetzte Radphantome

Von allen postimplantologischen Röntgenaufnahmen wurden Durchzeichnungen angefertigt. Deren Vermessung wurde zur Vermeidung subjektiver Meßfehler unabhängig voneinander durch zwei Personen vorgenommen. Soweit die Messungen nicht übereinstimmten, wurde der Mittelwert genommen. Die Implantate wurden jeweils an der im Original größten Höhen- und Breitenausdehnung gemessen. Beim Frialit-Implantat ist die Höhenkoordinate an der Schablone festgelegt, die Breite, das heißt der Durchmesser, wurde jeweils unterhalb des Implantatkopfes gemessen. Bei den Blattimplantaten wurde die Höhe von der oberen zur unteren Mitte festgestellt, die Breite an der weitesten Stelle der Implantatschulter. Beim zweipfostigen Implantat wurde die Höhe bei beiden Pfosten jeweils von der Mitte des Pfostens zur Kante des gegenüberliegenden Ankers genommen, die Breite an der im Original weitesten Stelle der Ankerkette.

Bei den subperiostalen Implantaten wurden in die Höhenmessung jeweils nur die vier Pfosten einbezogen. Stellvertretend für die Breite wurden die Abstände zwischen den Pfosten gemessen. Die Auswertung der Orthopantomogramme mit den implantierten Radphantomen erfolgte an einer circa 10fach vergrößerten, genormten Projektion mit Hilfe einer Kreisschablone, sektoriell unterteilt in Winkelabständen von 30°.
Zur Zusammenfassung und zum Vergleich der Ergebnisse für die verschiedenen Orthopantomographen wurden die Meßdaten in ein Polardiagramm übertragen, das die Vergrößerungsmaßzahlen im Ober- und Unterkiefer jeweils im Front- und Seitenzahnbereich darstellt. Ober- und Unterkiefer wurden dabei gegenübergestellt. Die Breitenvergrößerungen wurden dabei auf die horizontale bzw. vertikale Achse gelegt, die Höhenveränderungen auf die Schrägachsen. Ein eingezeichneter Grundkreis symbolisiert die Originalgröße. Der Maßstab ist auf allen Achsen identisch und dient zur Errechnung der prozentualen Vergrößerung. Ein Vergleich der sich ergebenden Flächen kann so als genereller Maßstab für die Größenveränderung der Aufnahmen jedes Gerätes dienen. Da das Vermessen polygoner Flächen relativ kompliziert ist, wurden statt dessen die ausgeschnittenen Flächen mit einer hochempfindlichen Analysenwaage gewogen und so gravimetrisch bestimmt.

# 4. ERGEBNISSE

## 4.1 ZAHNFILMAUFNAHMEN

Die präimplantologischen Aufnahmen, Beispiele dafür sind die Abbildungen 10 und 11, bestätigen die erwartete hohe Auswertbarkeit, was die Beschaffenheit der Knochenstruktur und dergleichen anbelangt.

Abb.10 OK, Frontbereich präimplantologisch

Abb.11 OK, Molarenbereich, präimplantologisch

Inwieweit dasselbe für Aussagen über die Größenverhältnisse zutrifft, können erst die postimplantologischen Aufnahmen zeigen. Abbildung 12 a zeigt das Röntgenbild des OK-Frontbereichs in orthoradialer Einstellung, Abbildung 12 b die Durchzeichnung der hier allein interessierenden Implantatabbildung mit der gegenübergestellten Implantatschablone in Originalgröße.

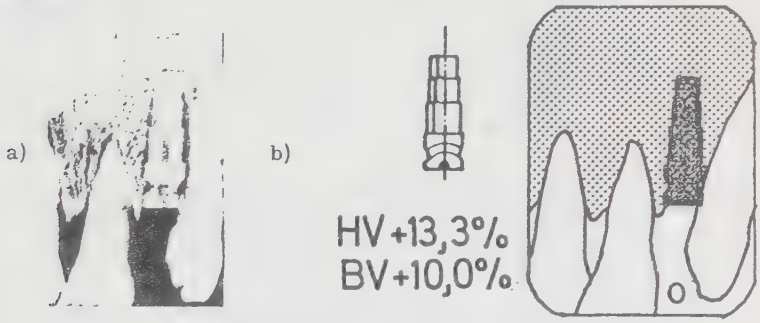


Abb. 12 Implantat OK-Frontbereich orthoradial aufgenommen
a) Röntgenbild; b) Durchzeichnung

Wie die Messung ergab, ist die Vergrößerung in der Vertikalen etwas größer als in der Horizontalen. Die entsprechende Aufnahme in mesioexzentrischer Einstellung (Abb. 13 a, b) liefert dagegen eine doppelt so große Breiten- wie Längendehnung.

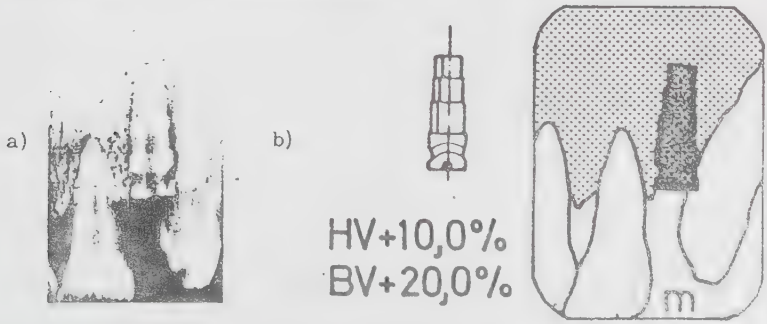


Abb. 13 Implantat OK-Frontbereich, mesioexzentrisch aufgenommen
a) Röntgenbild; b) Durchzeichnung

In distoexzentrischer Einstellung (Abb. 14 a, b) ist die Höhen- und Breitenvergrößerung gleich groß, damit also keine Verzerrung gegeben.

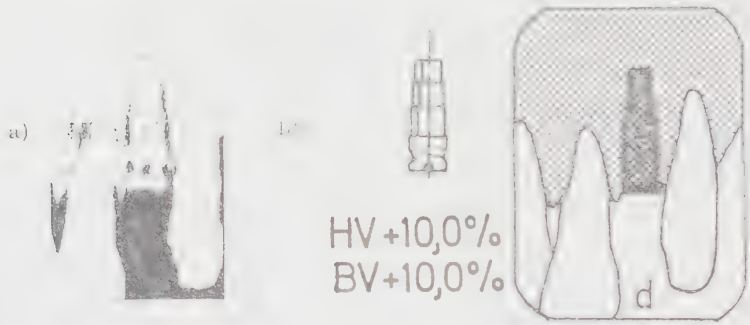


Abb. 14 Implantat OK-Frontbereich, distoexzentrisch aufgenommen
a) Röntgenbild; b) Durchzeichnung

Der Unterschied zwischen der orthoradialen Einstellung und der distoexzentrischen ist andererseits so gering, daß beide gleich gut für die Beurteilung der möglichen oder tatsächlichen Lage eines Implantats herangezogen werden können. Auch die mesioexzentrische Aufnahme wäre brauchbar, weil sie in der für die Planung einer Implantation wichtigen Vertikalmessung gleiche Werte liefert wie die beiden anderen Aufnahmeeinstellungen.

Für den Molarenbereich (Abb. 15 a, b) unterscheiden sich in orthoradialer Einstellung die Höhen- und die Breitenvergrößerung recht deutlich. Das Implantat wird stark verzerrt und in der Vertikalen erheblich verkleinert dargestellt.

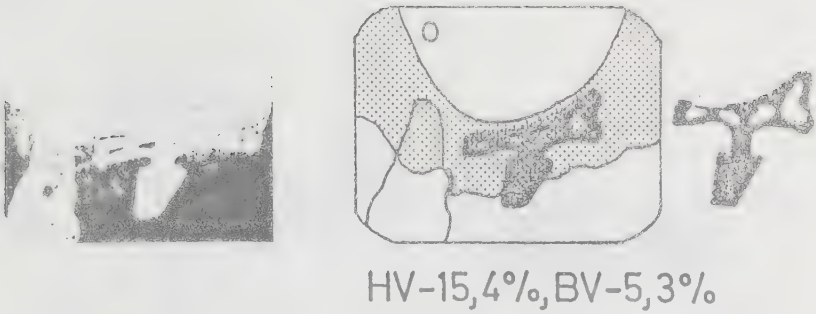


a) b)

Abb. 15 Implantat OK-Molarenbereich, orthoradial aufgenommen
a) Röntgenbild; b) Durchzeichnung

Mesioexzentrisch aufgenommen (Abb. 16 a, b) erscheint das Implantat noch mehr verzerrt und zwar ist die Ausdehnung dabei in der Vertikalen etwa gleich verkleinert, wie bei der orthoradialen Aufnahme, in der Horizontalen aber leicht verbreitert.

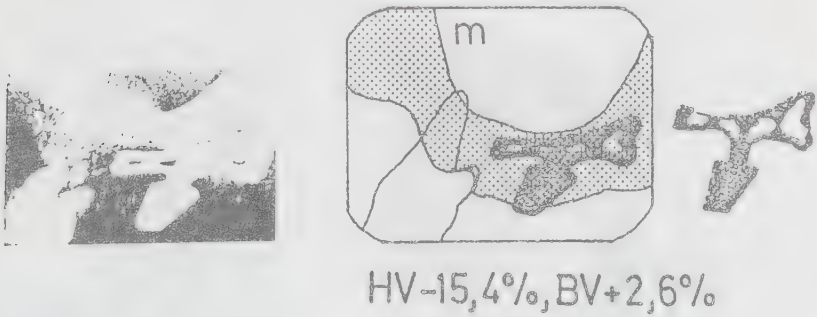


a) b)

Abb. 16: Implantat OK-Molarenbereich, mesioexzentrisch aufgenommen
a) Röntgenbild; b) Durchzeichnung

Die distoexzentrische Einstellung (Abb. 17 a, b) bringt im Molarenbereich die geringste Verzerrung. In der Breite wird die Implantatschulter im Originalmaß wiedergegeben. In der Höhe fällt die Stauchung auch geringer aus, als bei den anderen Einstellungen.

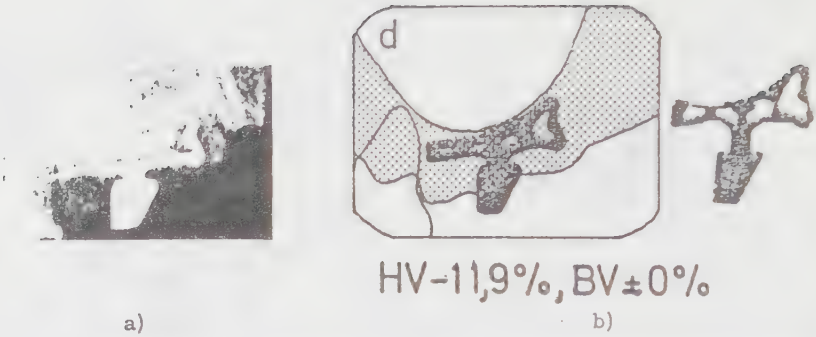


a) b)

Abb. 17 Implantat OK-Molarenbereich, distoexzentrisch aufgenommen
a) Röntgenbild; b) Durchzeichnung

Die Aufbißaufnahme des Oberkiefers (Abb. 18 a, b) läßt eine für Implantationszwecke aussagekräftige Vermessung eigentlich nicht zu. Auffallend ist die, gegenüber den anderen Aufnahmen verbreiterte, Darstellung des Molarenimplantats.

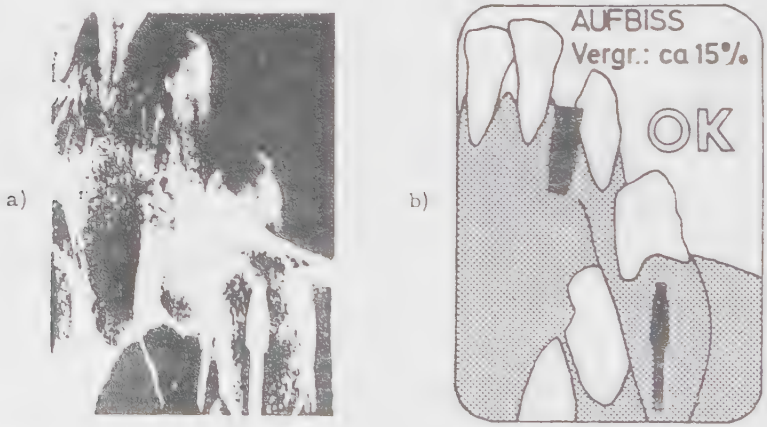


a) b)

Abb. 18 Aufbißaufnahme OK. a) Röntgenbild; b) Durchzeichnung

Die orthoradiale Aufnahme des Unterkiefer-Frontbereichs (Abb. 19 a) mit Durchzeichnung der interessierenden Fakten (Abb. 19 b) liefert eine deutlich gestauchte Darstellung des Implantats.

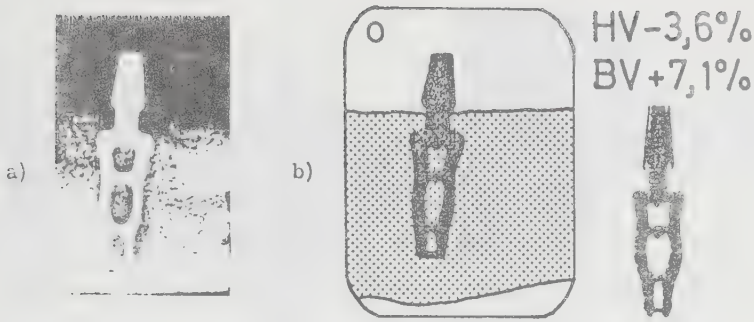


Abb. 19 Implantat UK-Frontbereich, orthoradial aufgenommen
a) Röntgenbild; b) Durchzeichnung

Einer Verbreiterung in der Horizontalen steht eine Verkürzung in der Höhe gegenüber. Dieselben Meßwerte bringt übrigens der Zahnfilm mit mesioexzentrischem Einfall der Röntgenstrahlen (Abb. 20 a, b), allerdings erscheint das Implantat dabei deutlich nach rechts gekippt.

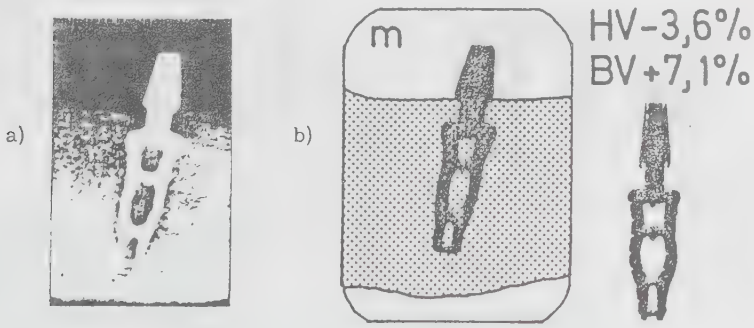


Abb. 20 Implantat UK-Frontbereich, mesioexzentrisch aufgenommen
a) Röntgenbild; b) Durchzeichnung

Das distoexzentrische Röntgenbild (Abb. 21 a, b) zeigt das Implantat etwas mehr verkürzt, in der Breite aber genauso wie die beiden anderen Aufnahmen.

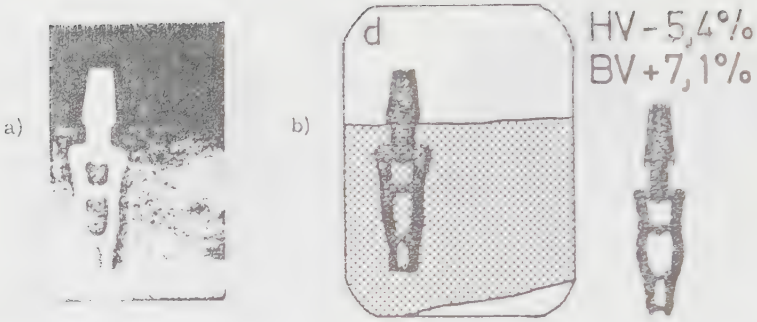


Abb. 21 Implantat UK-Frontbereich, distoexzentrisch aufgenommen
a) Röntgenbild; b) Durchzeichnung

Für den Unterkiefer-Molarenbereich (Abb. 22 a, b) unterscheidet sich in orthoradialer Einstellung die Höhen- von der Breitenvergrößerung nur wenig.

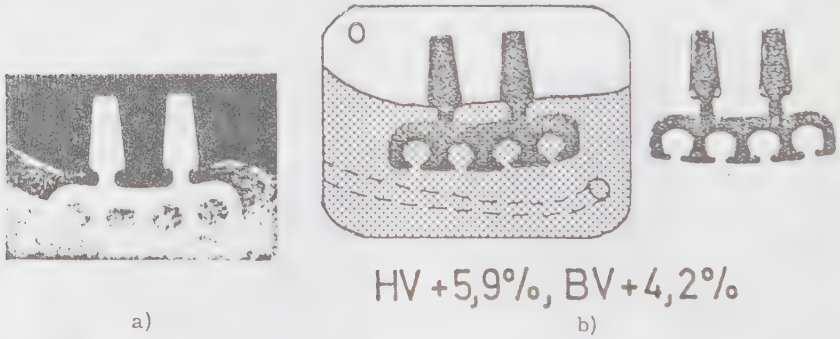


Abb. 22 Implantat UK-Molarenbereich, orthoradial aufgenommen
a) Röntgenbild; b) Durchzeichnung

Beide sind im übrigen bei der distoexzentrischen Einstellung (Abb. 23 a, b) genau gleich groß wie bei der orthoradialen. Trotzdem fällt ein wesentlicher Unterschied auf: Bei gleicher Verzerrung der Implantatabbildung erscheint der Abstand des Implantats zum Mandibularkanal in der distoexzentrischen Aufnahme kleiner als bei der orthoradialen.

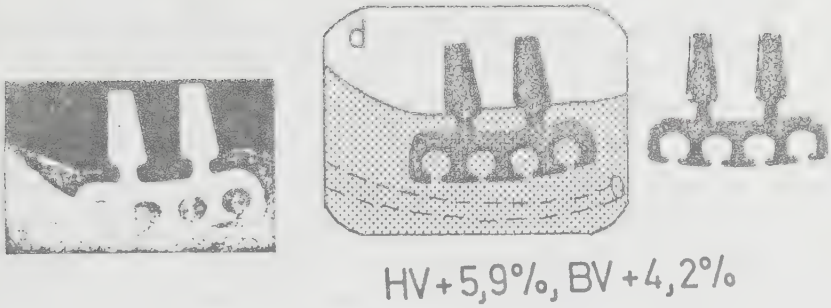


a) b)

Abb. 23 Implantat UK-Molarenbereich, distoexzentrisch aufgenommen
a) Röntgenbild; b) Durchzeichnung

Mesioexzentrisch aufgenommen (Abb. 24a, b) ergibt sich eine deutlichere Verzerrung und zwar ist die Vergrößerung in der Vertikalen etwa 4x so groß wie in der Horizontalen. Die Höhenvergrößerung ist hier auch deutlicher als bei den beiden anderen Einstellungen. Der Abstand zum Mandibularkanal stellt sich trotzdem genauso groß dar, wie bei der orthoradialen Aufnahme.

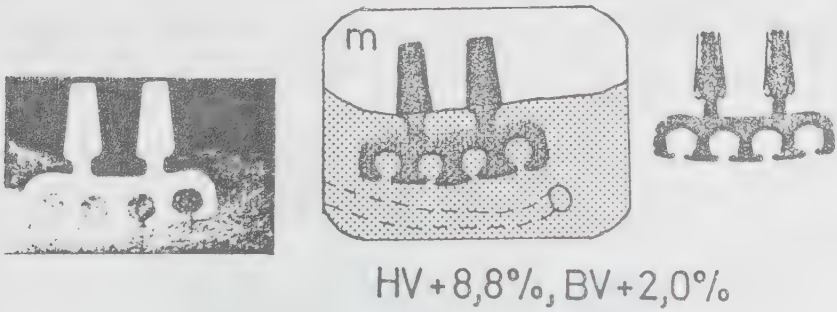


a) b)

Abb. 24 Implantat UK-Molarenbereich, mesioexzentrisch aufgenommen
a) Röntgenbild; b) Durchzeichnung

Insgesamt ist bemerkenswert, daß die Zahnfilme in der für Implantationsindikationen wichtigeren Frage der Höhenausdehnung von Kieferkamm und Implantat im Unterkiefer-Frontbereich leicht verkleinert, im Molarenbereich dagegen vergrößert darstellen. Das Vermessen beider Pfosten beim Molarenimplantat erbrachte übereinstimmende Werte.
Im Aufbißröntgenbild (Abb. 25 a, b) werden Front- und Molarenimplantat gleichzeitig im Aufblick abgelichtet mit einer Vergrößerung von ca. 10 %. Die Vergrößerung von Aufbiß-Aufnahmen ist allerdings von untergeordneter Bedeutung. Der Wert dieser Aufnahmetechnik liegt in der Möglichkeit, die eingesetzten Implantate aufsichtig in ihrer Knochenverankerung beurteilen zu können.

a) b)

Abb. 25 Aufbißaufnahme UK. a) Röntgenbild; b) Durchzeichnung

Alle Meßergebnisse der Zahnfilmaufnahmen sind in Tabelle 1 zusammengestellt.

| OK | Frontbereich | | | Molarenbereich | | | Aufbiß |
|---|---|---|---|---|---|---|---|
| | o | m | d | o | m | d | |
| HV in % | +13,3 | +10,0 | +10,0 | -15,4 | -15,4 | -11,9 | + 15,0 |
| BV in % | +10,0 | +20,0 | +10,0 | - 5,3 | + 2,6 | ± 0 | |
| UK | Frontbereich | | | Molarenbereich | | | Aufbiß |
| | o | m | d | o | m | d | |
| HV in % | - 3,6 | - 3,6 | - 5,4 | + 5,9 | + 8,8 | + 5,9 | + 10,0 |
| BV in % | + 7,1 | + 7,1 | + 7,1 | + 4,2 | + 2,0 | + 4,2 | |

Tabelle 1 Größenveränderungen bei Zahnfilmaufnahmen

## 4.2 STATUS-X-AUFNAHMEN

Die Abbildungen 26 und 27 zeigen zunächst die präimplantologischen Aufnahmen des Ober- und des Unterkiefers. Die starke Vergrößerung kann für die Erkennung pathologischer Veränderungen und bei der Beurteilung der Knochenstruktur von Vorteil sein.

Abb. 26 Präimplantologische Status-X-Aufnahme des Oberkiefers



Abb. 27 Präimplantologische Status-X-Aufnahme des Unterkiefers

Wie problematisch die Vermessung des Implantationsgebietes ist, verdeutlichen die postimplantologischen Bilder. Bei der Oberkiefer-Aufnahme (Abb. 28 a, b) sticht sofort die starke Vergrößerung im Molarenbereich ins Auge.

a)



b)

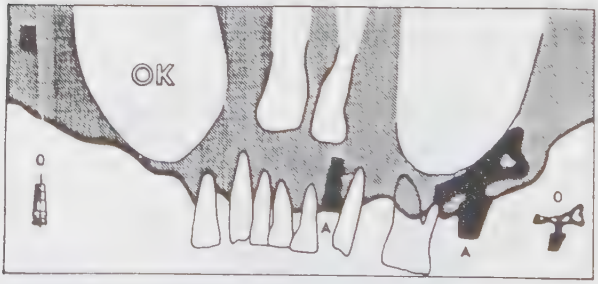


F: HV + 33,3% BV + 20,0% M: HV + 100,0% BV + 89,5%

(M = Molaren-, F = Frontbereich; HV = Höhen-, BV = Breitenveränderung)

(A = Aufnahme, O = Original)

Abb. 28 Status-X-Aufnahme OK a) Röntgenbild; b) Durchzeichnung

Darüber hinaus ist aber auch eine erhebliche Verzerrung festzustellen die davon herrührt, daß die Vergrößerung umso stärker wird, je weiter distal die Meßposition liegt. So erscheint das mesial liegende Schulterblatt des Molarenimplantats nur 1,3 : 1 vergrößert, das distal liegende dagegen schon 2,5 : 1fach. Eine für Implantatindikationen brauchbare Auswertung der Aufnahme dürfte daher in diesem Bereich immer problematisch sein. Anders im Frontbereich: Hier lassen sich mit einem Vergrößerungsfaktor die tatsächlichen Positionsverhältnisse einigermaßen sicher bestimmen. Die implantologische Verwendbarkeit dieser Röntgentechnik ist also stark eingeschränkt und auf den Front- und Eckzahnbereich beschränkt. Zu ähnlichen Schlüssen führt auch die Status-X-Aufnahme des Unterkiefers (Abb. 29 a, b).

a)



b)

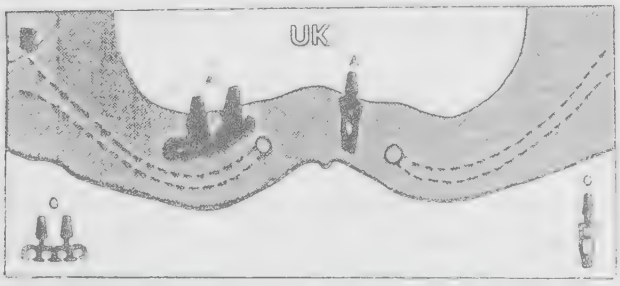


Abb. 29 Status-X-Aufnahme UK a) Röntgenbild; b) Durchzeichnung

## 4.3 ORTHOPANTOMOGRAMME

Abbildung 30, eine präimplantologische Aufnahme am OPG 10, ist ein Beispiel dafür, daß auch Orthopantomogramme die Kieferknochenstrukturen hervorragend wiedergeben. Die Verschattung im Frontbereich tritt bei allen Geräten auf, die eine programmierte kV-Steuerung im Wirbelsäulenbereich eingebaut haben, weil in den hier vorliegenden Versuchen an Kieferphantomen die Wirbelsäule fehlt.

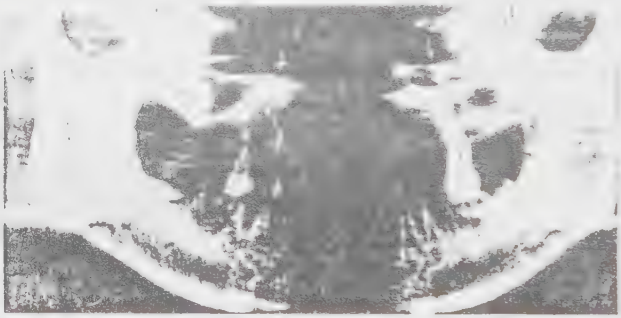

Abb.30 Präimplantologische Aufnahme am OPG 10

### 4.3.1 Aufnahmen der enossalen Implantate

Abbildungen 31a, b zeigen die Orthopantomogramme des OPG 10 und Cranex DC 1 und die schematisierten Durchzeichnungen für den Oberkiefer. Die Vermessung der Durchzeichnungen erbrachte unterschiedliche Vergrößerungen in der Horizontalen und der Vertikalen und damit Verzerrungen. Während die Verbreiterung fast zu vernachlässigen ist, fällt die Vergrößerung in der Höhe wesentlich deutlicher aus - sie liegt aber beim OPG 10 unter der allgemein angenommenen von ca. 1,25 : 1.

a)

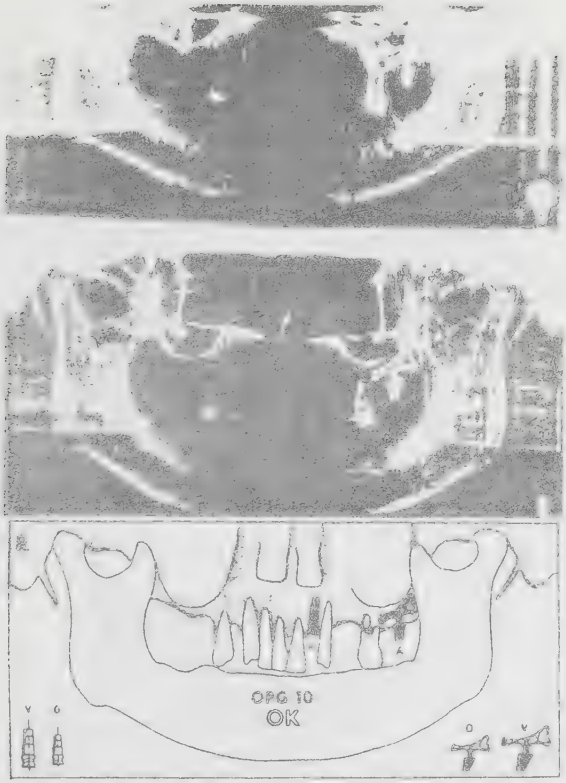


b)

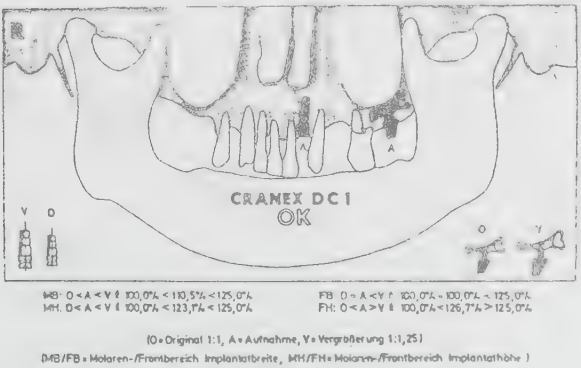


Abb. 31 OPG 10- und Cranex DC 1-Aufnahmen OK,

a) Orthopantomogramm; b) Durchzeichnung

a)



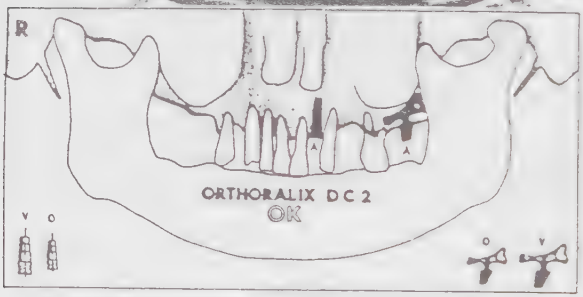


MB: 0 < A < V ≤ 100,0% < 110,5% < 125,0%
MH: 0 < A < V ≤ 100,0% < 123,1% < 125,0%

FB: 0 = A < V ≤ 100,0% = 100,0% < 125,0%
FH: 0 < A > V ≤ 100,0% < 126,7% > 125,0%

b)

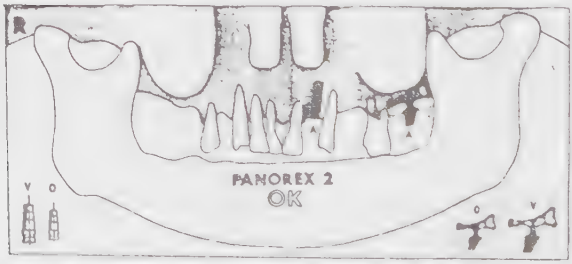


MB: 0 < A < V ≤ 100,0% < 115,8% < 125,0%
MH: 0 < A < V ≤ 100,0% < 119,2% < 125,0%

FB: 0 = A < V ≤ 100,0% = 100,0% < 125,0%
FH: 0 < A < V ≤ 100,0% < 116,7% < 125,0%

(O = Original 1:1, A = Aufnahme, V = Vergrößerung 1:1,25)
(MB/FB = Molaren-/Frontbereich Implantatbreite, MH/FH = Molaren-/Frontbereich Implantathöhe)

Abb. 32 Orthoralix DC 2- und Panorex 2-Aufnahmen OK,
a) Orthopantomogramm; b) Durchzeichnungen

a)

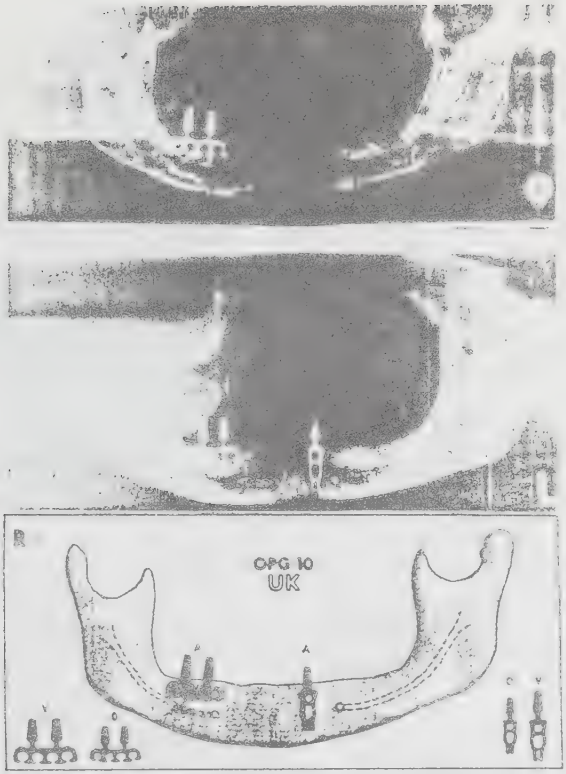


MB: 0<A<V ≙ 100,0%<114,8%<125,0%
MH: 0<A<V ≙ 100,0%<123,5%<125,0%
FB: 0<A<V ≙ 100,0%<121,4%<125,0%
FH: 0<A<V ≙ 100,0%<110,7%<125,0%

b)

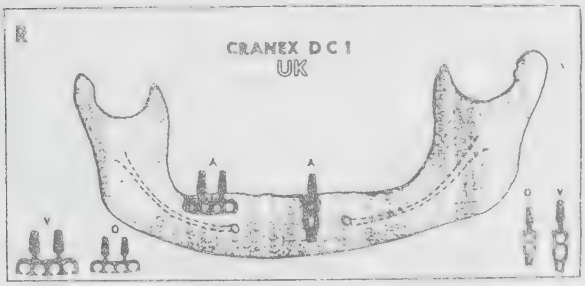


MB: 0<A<V ≙ 100,0%<104,2%<125,0%
MH: 0<A<V ≙ 100,0%<123,5%<125,0%
FB: 0<A<V ≙ 100,0%<114,3%<125,0%
FH: 0<A<V ≙ 100,0%<116,7%<125,0%

(O=Original 1:1, A=Aufnahme, V=Vergrößerung 1:1,25)
(MB/FB=Molaren-/Frontbereich Implantatbreite, MH/FH=Molaren-/Frontbereich Implantathöhe)

Abb. 33 OPG 10- und Cranex DC 1-Aufnahmen UK,

a) Orthopantomogramm; b) Durchzeichnung

a)

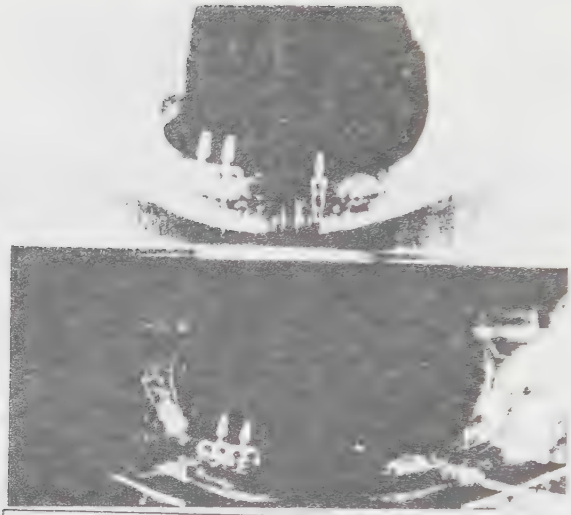

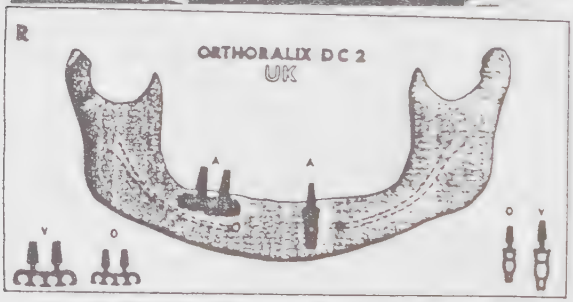


b)

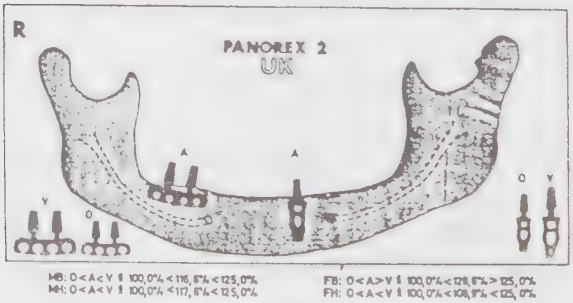


(O = Original 1:1, A = Aufnahme, V = Vergrößerung 1:1,25)
(MB/FB = Molaren-/Frontbereich Implantatbreite, MH/FH = Molaren-/Frontbereich Implantathöhe)

Abb. 34 Orthoralix DC 2- und Panorex 2-Aufnahmen UK,

a) Orthopantomogramm; b) Durchzeichnungen

Die Abbildungen 32 a und b demonstrieren die gleiche Oberkiefer-Konstellation am Orth ORALIX DC 2 und am Panorex 2 mit Durchzeichnungen. Bei beiden Geräten ist die vertikale Vergrößerung wieder deutlicher als die horizontale, die, wie bei den beiden vorher besprochenen Geräten, im Frontbereich entfällt. Die Höhenvergrößerung liegt im Normbereich (etwa 1,25 : 1).
Die Aufnahmen des Unterkiefers (Abb. 33 a und b) und damit deren Durchzeichnungen ergeben für das Siemens- und das Soredex-Gerät wieder unterschiedliche Vergrößerungen in horizontaler und vertikaler Richtung, die sämtlich etwas geringer sind als die Schablonen vorgeben.
Die Geräte Orth ORALIX DC 2 und Panorex 2 (Abb. 34 a und b) liefern zum Teil deutlich unterschiedliche Bilder. Während der Orth ORALIX DC 2 das Frontimplantat in der Breite in Originalgröße wiedergibt, wird der Frontbereich vom Panorex 2-Gerät erheblich verbreitert. Im Molarenbereich, vertikal und horizontal, und in der Höhenvergrößerung des Frontimplantats unterscheiden sich die Abbildungen durch die beiden Geräte nicht wesentlich.

### 4.3.2 Aufnahmen mit Phantomrädern

Die Verzerrung der an Stelle der Implantate in die Implantatsalveolen eingesetzten Rädchen ist schon im Orthopantomogramm je nach Gerät mehr oder weniger deutlich zu erkennen (Abb. 35, 36, 37 und 38).
Die Vermessung mit Hilfe einer Kreisschablone brachte Detailerkenntnisse.

Abb. 35 OPG 10- und Cranex DC 1-Aufnahmen OK, mit eingesetzten Phantomrädchen

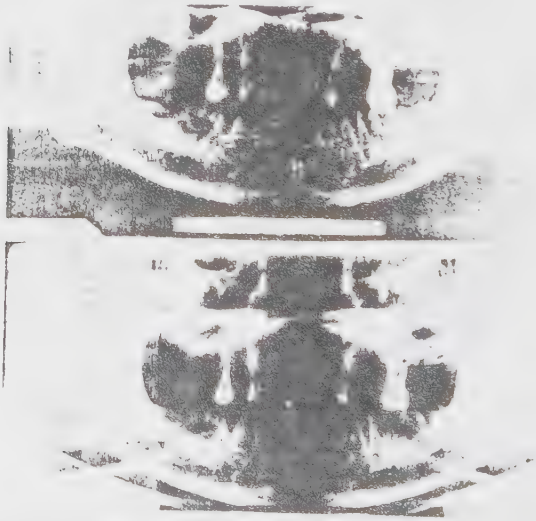

Abb. 36 Orthoralix DC 2- und Panorex 2-Aufnahmen OK, mit eingesetzten Phantomrädchen

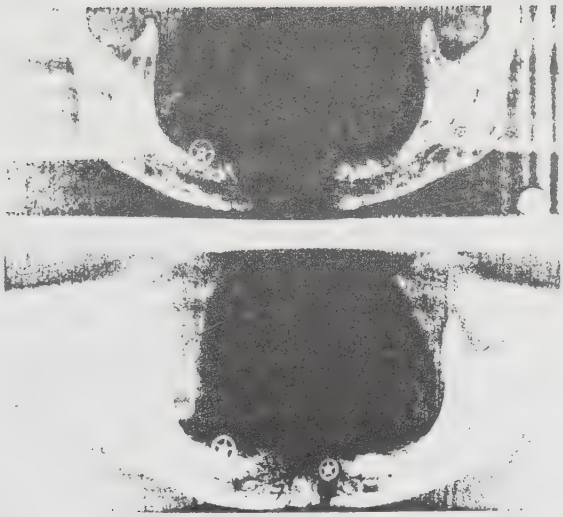

Abb.37 OPG 10- und Cranex DC 1-Aufnahmen UK, mit eingesetzten Phantomrädchen

Abb.38 Orthoralix DC 2- und Panorex 2-Aufnahmen UK, mit eingesetzten Phantomrädchen

Im Oberkiefer ist der Frontzahnbereich in der Aufnahme durch das OPG 10 leider nicht auswertbar. Das grazile Uhrrädchen wird in der, infolge der fehlenden Wirbelsäule, stark geschwärzten Mittelzone nicht ausreichend kontrastierend abgebildet. Im Molarenbereich wird die Kippung und Dezentrierung der Ausdehnungsachsen schon deutlich, noch deutlicher beim Cranex DC 1 (Abb.39). Ähnliche Resultate ergeben auch die Aufnahmen mit den beiden anderen Geräten Orth ORALIX DC 2 und Panorex 2 (Abb.40). Im Frontbereich fällt die erheblich aus dem Mittel versetzte Verzerrung besonders ins Auge. Beachtenswert ist bei allen vier Geräten, daß sich die Achsen annähernd in die gleiche Richtung drehen, im Molarenbereich ca. 20° nach rechts, im Frontbereich ca. 30° nach links.

Für den Unterkiefer liefert das OPG 10 im Molarenbereich ein fast unverzerrtes Bild. Auch im Frontbereich ist die Verzerrung relativ gering. Ganz anderes gilt für die Aufnahmen mit dem Cranex DC 1 (Abb.41). Hier wird der Modellkreis beide Male deutlich deformiert und dezentriert. Orth ORALIX DC 2 und Panorex 2 (Abb.42) bestätigen die genauere Abbildungstreue im Molarenbereich, obwohl auch hier schon der grundsätzliche Unterschied zwischen Orth ORALIX DC 2- und der Panorex 2-Aufnahme deutlich wird, der im Frontbereich hervorsticht. Der Orth ORALIX DC 2 deformiert fast ausschließlich in der Senkrechten, der Panorex 2 in der Waagerechten. Über die Achsendrehung lassen sich aus den Unterkieferaufnahmen keine so eindeutigen Aussagen machen wie für den Oberkiefer.

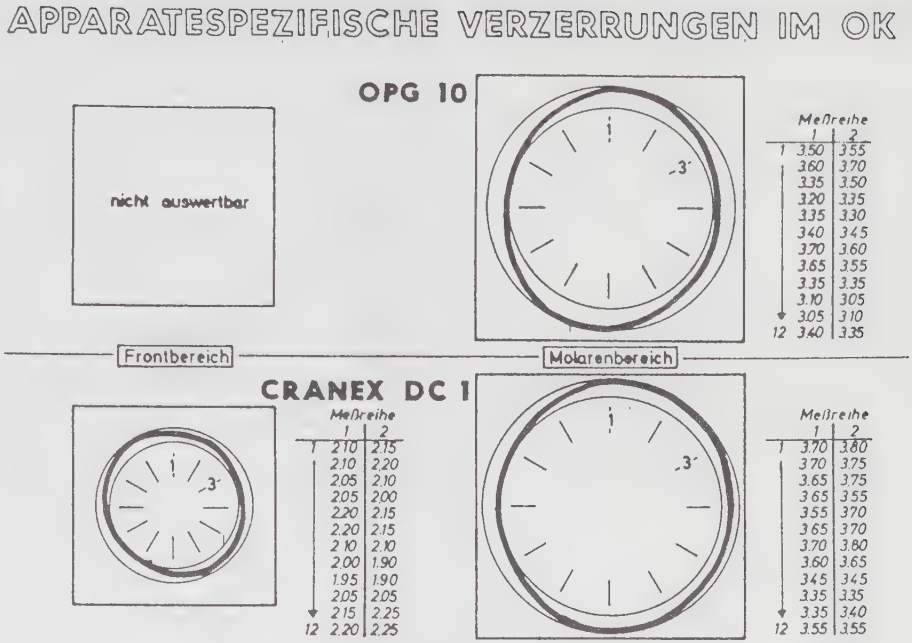


Abb. 39 Auswertung der OPG 10- und Cranex DC 1-Aufnahmen OK mit eingesetzen Phantomrädchen

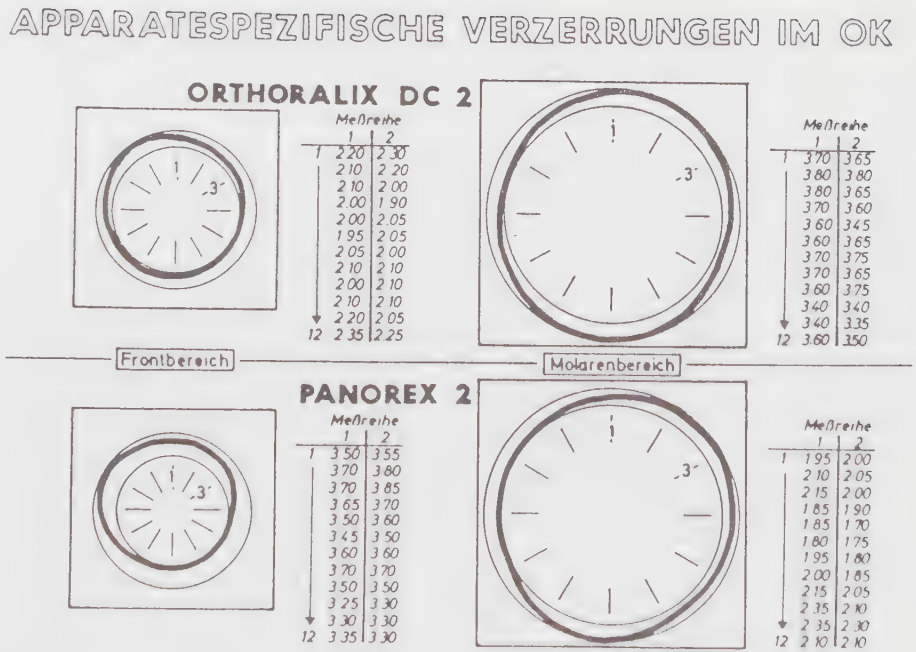


Abb. 40 Auswertung der Orthoralix DC 2- und Panorex 2-Aufnahmen, OK mit eingesetzten Phantomrädchen

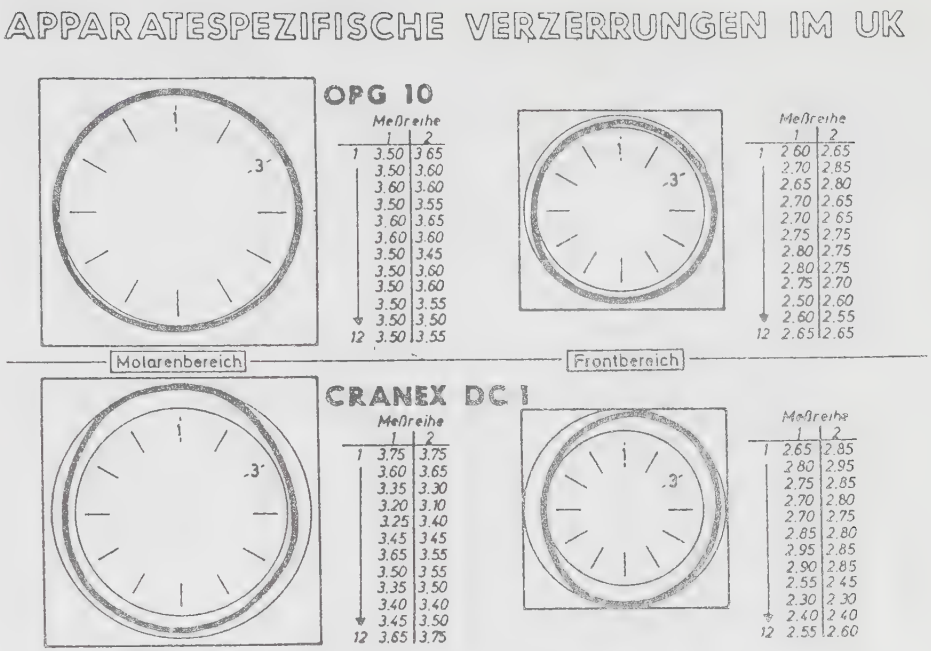


Abb. 41 Auswertung der OPG 10- und Cranex DC 1-Aufnahmen, UK mit eingesetzten Phantomrädchen

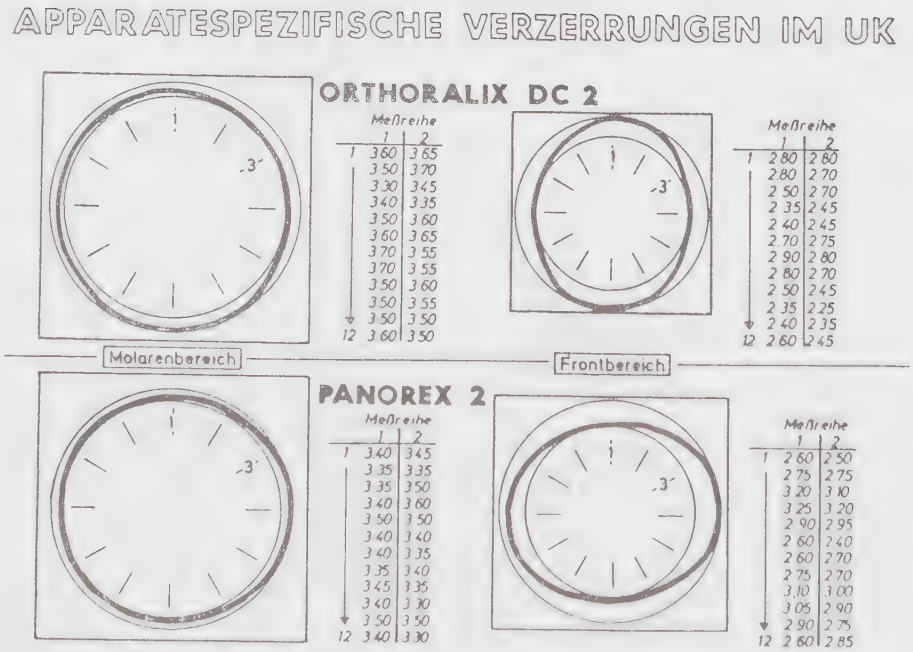


Abb. 42 Auswertung der Orthoralix DC 2- und Panorex 2-Aufnahmen, UK mit eingesetzten Phantomrädchen

### 4.3.3 Aufnahmen von subperiostalen Implantaten

Besonders schwierig mußte es angesichts der gewonnenen Erkenntnisse sein, Aussagen über die Original : Aufnahme-Relationen von subperiostalen Implantaten zu gewinnen.
Die Höhenvergrößerung ist bei der OPG 10-Aufnahme (Abb.43 a, b) im Frontbereich etwas geringer als im Molarenbereich, aber symmetrisch für beide Kieferseiten. Am meisten vergrößert wird der Abstand der Pfosten im Frontbereich, im rechten Molarenbereich weitaus weniger als im linken. Die Cranex DC 1-Aufnahme bestätigt diese Tendenz ebenso wie die Orthopantomogramme des Orth ORALIX DC 2 und des Panorex 2 (Abb.44 a, b). Vermutlich kommt hierin der einseitig sehr viel weniger der Idealform und damit der Objektschicht der Geräte weniger entsprechende Bogen des in Bezug auf die Medianebene unsymmetrischen Modellkiefers voll zum Ausdruck. Alle Aussagen gelten sowohl für die Abbildung des unbeschichteten wie des beschichteten Implantats.
Die nicht parallele Abbildung der Pfosten, die alle Aufnahmen zeigen, kommt in den Meßwerten nicht zum Ausdruck. Sie ist ein Hinweis darauf, daß bei der korrekten Einstellung des Kiefers im Gerät das aufsitzende Implantat mit den Pfosten gegen die Aufnahmeschicht geneigt ist.

a)



HV 1 = +10,2% ; HV 2 = +15,8% ; HV 3 = +15,8% ; HV 4 = +18,2%
BVA = +5,8% ; BVB = +29,6% ; BVC = +22,2%

b)




HV 1 = +18,2% HV 2 = +0,5% ; HV 3 = +15,8% ; HV 4 = +18,2%
BVA = 0 % ; BVB = +22,2 % ; BVC = +16,7%

HV U2/3A : Höhenveränderung an Pos U2/3A
BV A/B/C : Breitenveränderung im Bereich A/B/C

Abb. 43 OPG 10- und Cranex DC 1-Aufnahmen des subperiostalen Implantats

a)

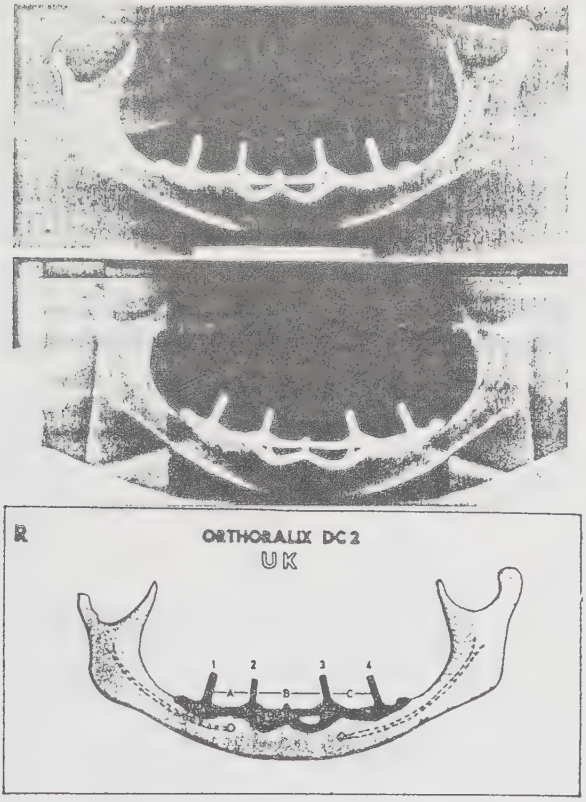


HV 1 = + 18,2 % ; HV 2 = + 10,5 % ; HV 3 = + 15,8 % ; HV 4 = + 18,2 %
BVA = + 0 % ; BVB = + 18,5 % ; BVC = + 16,7 %

b)

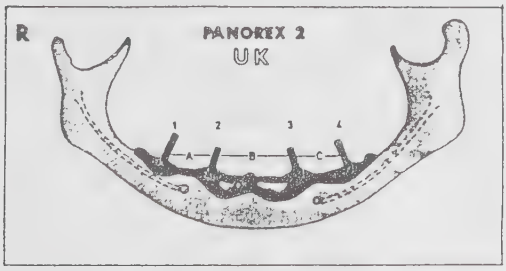


HV 1 = + 18,2 % ; HV 2 = + 10,5 % ; HV 3 = + 10,5 % ; HV 4 = + 13,6 %
BVA = + 5,6 % ; BVB = + 33,3 % ; BVC = + 16,7 %

HV 1/2/3/4 : Höhenveränderung an Pos. 1/2/3/4
BVA/B/C : Breitenveränderung im Bereich A/B/C

Abb. 44 Orthoralix DC 2- und Panorex 2-Aufnahmen des subperiostalen Implantats

### 4.3.4 Bewertung der Geräte hinsichtlich der Abbildungstreue

Die gravimetrische Auswertung der Polardiagramme zur Darstellung der Vergrößerungseigenschaften der verschiedenen Geräte (Abb.45) erbrachte folgendes Resultat.

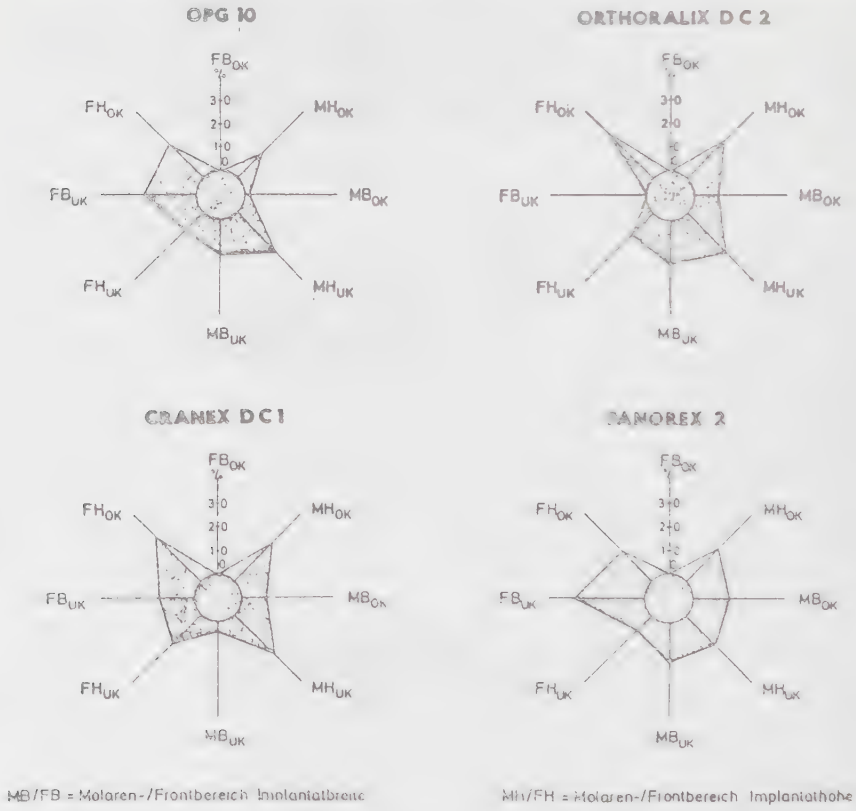


Abb.45 Vergrößerungseigenschaften der getesteten Orthopantomographen im Vergleich der Abbildungen enossaler Implantate

Die besten, d.h. noch am maßstabsgetreuesten Bilder liefert das OPG 10, gefolgt vom Orth ORALIX DC 2 und dem Cranex DC 1. Die Unterschiede zwischen diesen Geräten sind aber so gering, daß sie möglicherweise in den nicht definierbaren Bereich der Positionierungs- und Meßunsicherheit fallen. Das Panorex 2 zeigte in der Testung deutlich schlechtere Ergebnisse. Es bleibt offen, ob dies auf die bei diesem Gerät weniger definier- und kontrollierbare, und damit sicherlich mit mehr Fehlern behaftete Schädelfixierung im Gerät zurückzuführen ist.
Hinsichtlich der Orthopantomogramme von subperiostalen Implantaten im Unterkiefer erlaubt die Gegenüberstellung der Ergebnisse der verschiedenen Geräte (Abb.46) eigentlich keine klare Wertung. OPG 10 und Panorex 2 stimmen weitgehend überein, ebenso Orth ORALIX DC 2 und Cranex DC 1.

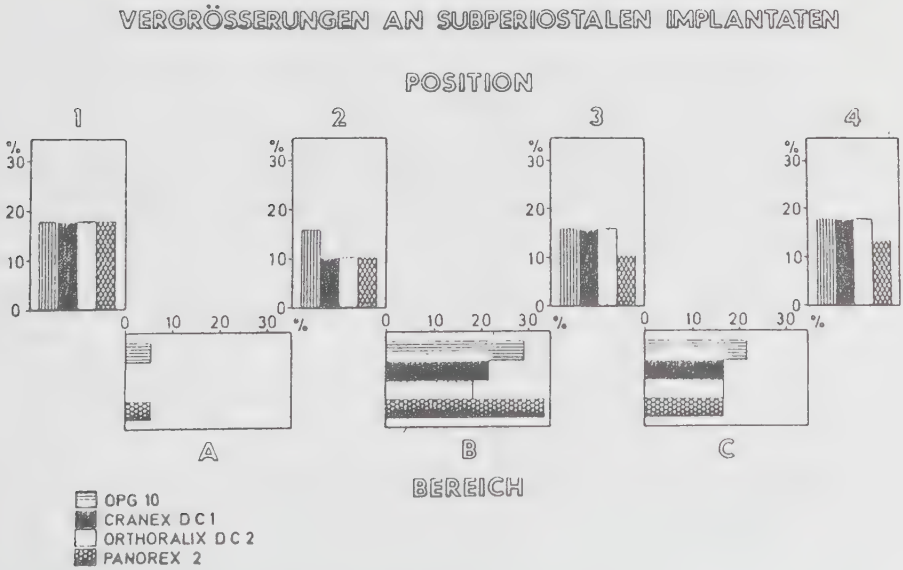


Abb.46 Vergrößerungseigenschaften der getesteten Orthopantomographen im Vergleich der Abbildungen subperiostaler Implantate

# 5. DISKUSSION UND SCHLUSSFOLGERUNGEN

Die vorgelegten Ergebnisse über die Testung verschiedener Röntgenverfahren auf ihre Brauchbarkeit als prä- und postimplantologisches Diagnostikum haben grundsätzlich die bereits bekannten und auch in der Literatur behandelten Aussagen erhärtet. Sowohl der Zahnfilm als auch das Status-X-Verfahren und die Orthopantomographie erlauben präimplantologische Diagnosen über pathologische Veränderungen im geplanten Implantationsgebiet und die Beschaffenheit der Knochenstruktur.

Der Zahnfilm liefert hinsichtlich der Bildqualität optimale Bilder. Die Anfertigung von mesio- und distoexzentrischen Zahnfilmen, zusätzlich zum orthoradialen Bild, bringt keine weiteren Informationen über die Knochen- und Gewebestruktur; sie ist daher unnötig. Sehr viel schwieriger ist die Feststellung von Längen- und Breitenmaßen. Die meist auftretende Vergrößerung, die für die Erkennung von Strukturveränderungen oder pathogene Abnormitäten von Vorteil ist, wird zum Problem, wenn vom Bild auf exakte Maße am Objekt geschlossen werden soll. Dasselbe gilt für auftretende Verkleinerungen. Reproduzierbare Angaben über das genaue Vergrößerungsverhältnis können ebenso wenig gemacht werden, wie Aussagen über die Verzerrung, die fast immer zusätzlich vorliegt. Unbedingt zu vermeiden sind Fehlschlüsse auf die Lage des Implantats im Kieferknochen. So kann vorgetäuscht werden, daß ein Implantat vollständig im Knochen liegt, oder benachbarte anatomische Strukturen (z.B. Kieferhöhle, Mandibularkanal) tangiert, obwohl die Plazierung korrekt ist oder umgekehrt.

Für das Status-X-Verfahren gilt dies in noch weit stärkerem Maß als für den Zahnfilm.

Für ein erfolgversprechendes Setzen eines Implantats ist eine möglichst genaue Kenntnis der Distanz zwischen Mandibularkanal und oberem Kieferrand im Unterkiefer, bzw. zwischen Kieferhöhlenboden und

Alveolarkamm unerläßlich (33). Unter der Voraussetzung, daß bei der Planung und Durchführung von Implantationen mit großen Sicherheitsabständen zu allen gefährdeten Nerven und Gefäßregionen operiert wird, können Zahnfilme als Entscheidungshilfe akzeptiert werden. Für Status-X-Aufnahmen kann dies nicht in gleichem Maße gelten.
Bei postimplantologischen Kontrolluntersuchungen kann besonders der Zahnfilm-Aufbiß wichtige Aufschlüsse über beginnende entzündliche Prozesse und Knochenatrophien im Implantatbereich geben.
Der Einsatz des Zahnfilms beschränkt sich auf Implantatsindikationen, bei denen ein Einzelzahnersatz angestrebt wird.
Orthopantomogramme dagegen können in allen oralen Implantationsfällen als Diagnostikum herangezogen werden, wobei im Frontzahnbereich anatomisch bedingte Schwächen auftreten können.
Der Vorteil der Panorama-Schichtaufnahmen liegt auf der Hand:
Er bietet eine Übersicht über den gesamten Zahnbereich und ermöglicht damit das Aufdecken von apikalen Veränderungen, Radices relictae, usw. Von nicht zu übersehendem Nachteil sind allerdings die gerätetypischen und positionierungsbedingten unterschiedlichen Vergrößerungen und Verzerrungen (5), die auch die vorliegenden Untersuchungen deutlich bestätigt haben. Alle bisher vorgeschlagenen Hilfsvorrichtungen (3, 4, 5, 6, 25) zur Gewinnung sicherer Vorhersagen über Kieferknochenmaße, bedeuten zwar eine spürbare Verbesserung, liefern aber keine letzte Gewißheit über die exakten Größenverhältnisse in jedem einzelnen Fall. Auch die hier diskutierte Testung beweist, daß eine exakte röntgenologisch-implantologische Größenbestimmung beim Phantomversuch schon sehr schwierig, am Patienten aber praktisch unmöglich ist. Jeder Kiefer hat seine individuelle Krümmung, die nur mehr oder auch weniger der gerätespezifischen Schicht, in der formgetreu abgebildet wird, entspricht. Damit ist auch die Vergrößerung und Verzerrung jeder Aufnahme an den verschiedenen Positionen individuell und damit nicht exakt berechenbar.

Präimplantologisch ist dies aber auch nicht unbedingt notwendig: es genügt eine annähernd genaue Kenntnis der Bildverzerrung um unter Verwendung der maßstabsvergrößerten Schablonen die Sicherheitsabstände zu benachbarten Geweben einzuhalten. Diese Abstände sollten allerdings prinzipiell eher zu groß als zu klein angesetzt werden.
Grundsätzlich sollte man berücksichtigen, daß die präimplantologisch-orthopantomographische Diagnostik neben den Größenbestimmungen vor allem zum Ziel hat, festzustellen, ob der Kieferknochen von seiner Struktur her für eine Implantation geeignet ist und von der Gewebestruktur her enossale Implantate eingesetzt bzw. subperiostale eingegliedert werden können. Alle vier getesteten Orthopantomographen werden dieser an sie gestellten Forderung gerecht und sind einsatzfähig. Die insgesamt besten Ergebnisse lieferte der OPG 10 als das modernste getestete Gerät.

# 6. ZUSAMMENFASSUNG

Während eines Zeitraumes von drei Monaten wurde mit Hilfe einer mazerierten Mandibula und einem Ganzschädelphantom, sowie unter Verwendung verschiedener enossaler und zweier subperiostaler Implantate das Zahnfilmgerät Heliodent 70, das Status-X-Gerät, sowie die vier, derzeit in Kliniken und Zahnarztpraxen weit verbreiteten Orthopantomographen OPG 10, Cranex DC 1, Orth ORALIX DC 2 und Panorex 2, auf ihre Einsatzfähigkeit für implantologische Entscheidungen hin getestet.

Präimplantologisch wurde die Detailerkennbarkeit dieser Diagnoseverfahren untersucht. Nach den Implantationen wurde festgestellt, wie sich die verschiedenen Implantate abbilden und welche Größenveränderungen sie im Vergleich zum Original, abhängig von Gerät und Position, in röntgenologischer Darstellung aufweisen.

Im Unterkiefer ist eine Auswertung der Zahnfilme mit brauchbaren Rückschlüssen auf die tatsächlich vorliegenden Größenverhältnisse am besten möglich. Im Oberkiefer ist es mit Hilfe von Zahnfilmen kaum möglich, Aussagen über vertikale und horizontale Veränderungen zu machen, da die auftretenden Verzerrungen aus anatomischen Gründen in Art und Umfang zu sehr variieren.

Bei den Zahnfilmen zeigte sich eine höhere Detailschärfe, was präimplantologisch bedeutsam ist. Für die Vermessung ergaben sich - anatomisch bedingt - unterschiedliche Ergebnisse zwischen Ober- und Unterkiefer, wie auch Molaren- und Frontzahnbereich. Unter Beachtung eines etwa 25 %igen Sicherheitsabstandes sind Zahnfilme bei Einzelimplantationen und später bei Implantatkontrollen gut heranziehbar. Das Status-X-Röntgenverfahren eignet sich wegen seiner zum Teil starken Objektvergrößerung und -verzerrung für die Vermessung der mit ihm gemachten Aufnahmen nicht.

Die auf den einzelnen Röntgenbildern auftretenden Vergrößerungen wurden vermessen. Zur Verdeutlichung der Verzerrungen wurden bei der Orthopantomographie an Stelle der Implantate Phantomräder eingesetzt und deren Darstellungen meßtechnisch ausgewertet.
Die getesteten Orthopantomographen erbrachten bei vorschriftsgemäßer Aufnahmetechnik unterschiedliche Größenveränderungen und Verzerrungen der Implantate auf dem jeweiligen Röntgenbild. Kalkuliert man bei dem für die Implantation notwendigen Sicherheitsabstand von gefährdeten Gewebestrukturen die Meßunsicherheit mit ein, sind alle vier untersuchten Geräte zur prä- und postimplantologischen Diagnostik geeignet.

# LITERATURVERZEICHNIS


1. AKEN van, J. — Untersuchungen zum Indikationsbereich von Panorama-Aufnahmen. In: Jung T., Panorama-Röntgenographie, Hüthig-Verlag Heidelberg 1984

2. BOLSTORFF, C. — Status-X-Projektionsanordnungen und -Indikationen. Quintess. Zahnärztl. Lit. 22, 1 (1971)

3 BRANDAU, R. — Rast-o-Pan-Aufbißblock mit Millimeterraster-Anwendung und Möglichkeiten bei implantologisch-chirurgischen Eingriffen. Quintess. Zahnärztl. Lit. 34, 10, 11 (1983)

4. BRANDAU, R. — Rast-o-Pan-Meßtechnik bei implantologisch-chirurgischen Eingriffen. Videopublikation Vibis-Verlag Bad Brückenau 1984

5. BRANDAU, R. — Vermessen von Panoramaröntgenbildern und Lokalisation zweiphasiger Implantate. Fortschr. Zahnärztl. Implantol. I, 219 (1985)

6. BRANDAU, R. — Aufbißblock mit Millimeterraster, Anwendungsmöglichkeiten bei Panorama-Schichtverfahren. In: Jung T., Panorama-Röntgenographie, Hüthig-Verlag Heidelberg 1984

7. BRANDT, H. — Die Bedeutung des Röntgenbildes innerhalb der Planung in der Implantologie. Oral. Implant. 6, 7 (1976)

8. BUHR de, H., GRAU, D., JUNG, T., KURTH, B., SÜRIG, R. — Schwachstellen der Panorama-Schichtaufnahmen. In: Jung, T., Panorama-Röntgenographie, Hüthig-Verlag Heidelberg 1984

9. DOMARUS v., H. — Die Panoramaaufnahme des Mittelgesichts mit dem Status-X. electromedica 42, 14 (1974)

10. DURNER, H. — Röntgendiagnostik mit dem Status-X in der zahnärztlichen Praxis. electromedica 39, 111 (1971)

11. EHRL, P. A. — Aluminiumoxidkeramische Implantate heute - Eine Übersicht. ZWR 93, 11 (1984)

12. FALLSCHÜSSEL, G. K. H. — Zahnärztliche Implantologie Quintessenz Verlag Berlin 1986

13. FAZILI, M. — Blade implants: Presurgical Preparation Procedures and Radiographical Analysis. J. Biomed. Eng. 5, 2 (1983)

14. GRASSER, H. BARTH, H. H. — Vergleichende Untersuchungen zwischen den Panorama-Röntgengeräten OPG 5 und Cranex DC. In: Jung T., Panorama-Röntgenographie Hüthig-Verlag Heidelberg 1984

15. GROSMANN, I. LANDECK, E. — Zahnfilminterpretation. Johann Ambrosius Barth Verlag Leipzig 1986

16. HEITMANN, E. — Fehler und Irrtümer bei der Auswertung von intraoralen und Panorex-Aufnahmen in der zahnärztlichen Praxis. Dtsch. Zahnärztl. Z. 29, 6 (1974)

17. JUNG, T. — Wo liegen die Grenzen der Panoramaröntgenaufnahmen ? Zahnärztl. Welt. 21, 1053 (1973)

18. JUNG, T. — Panorama-Röntgenographie. Alfred Hüthig Verlag Heidelberg 1984

19. JUNG, T. — Ärger mit dem Röntgenbild. Vortr. Bayer. Zahnärztetag 1977 im Sammeldruck (Hrsg. Bayerische Landeszahnärztekammer 1977)

20. KIMMEL, K. — Die zahnärztliche Röntgentechnik. Quintess. Zahnärztl. Lit. 10, 11, 12 (1979)

21. KOVÁCS, D. G. — Kontrolle der subperiostalen Implantate mittels Panorama-Röntgenaufnahmen. Dtsch. Zahnärztl. Z. 20, 9 (1965)

22. LÄSSIG MÜLLER — Die Zahnheilkunde in Kunst- und Kulturgeschichte. Verlag Du Mont 1983

23. LAMBRECHT, J. T. Dreidimensionale Versuchsanordnung zur Bestimmung von Schichtform und Schichttiefe bei Panorama-Schichtaufnahmegeräten. In: Jung T., Panorama-Röntgenographie, Hüthig-Verlag Heidelberg 1984

24. LAMBRECHT, J. T. WANGERIN, K. Bildqualität zweier Panoramaschichtaufnahmeverfahren im Vergleich. Dtsch. Zahnärztl. Z. 38, 320 (1983)

25. LENTRODT, J. Aktueller Stand der oralen Implantologie. Vortrag Bayer. Zahnärztetag 1983 im Sammeldruck (Hrsg. Bayerische Landeszahnärztekammer 1977)

26. MARKOWITSCH, R. Der Implantometer. Eine neuartige Methode zur exakten Bestimmung der Verzerrungen im Orthopantomogramm. Quintess. Zahnärztl. Lit. 1, (1985)

27. MATTILA, K. Panorama-Röntgenverfahren. Rückblick und Ausblick. In: Jung T., Panorama-Röntgenographie, Hüthig-Verlag Heidelberg 1984

28. MÜLLER, K. Rast-o-Pan, ein Fortschritt in der Implantologie. Quintess. Zahnärztl. Lit. 1 (1984)

29. NENTWIG, G. H. Enossale Implantate aus $Al_2O_3$-Keramik. Der Zahnarzt 29, 87 (1985)

30. NITSCH, J. P. Der routinemäßige Einsatz des Orthopantomographen als Diagnostikum in der zahnärztlichen Praxis. Dtsch. Zahnärztl. Z. 34, 231 (1979)

31. PASLER, F. A. Zahnärztliche Röntgenologie. Georg Thieme Verlag Stuttgart 1981

32. RITZE, H. Der augenblickliche Stand der Implantologie und ihre Mißerfolge. Quintess. Zahnärztl. Lit. 31, 3 (1980)

33. SANDERINK, G.C.H. Optimale Positionierung bei Panorama-Schichtaufnahmen. In: Jung T., Panorama-Röntgenographie, Hüthig-Verlag Heidelberg 1984.

34. SCHROLL, K.
SAGER, W.D.
Der Wert der Schichtuntersuchung für die Implantologie in der Zahnheilkunde. Oral.Implant. 1, 105 (1974)

35. SIEBERINS, H.
Erfahrungen mit der Orthopantomographie. Der Radiologe 9, 233 (1969)

36. SONNABEND, E.
Das Röntgenbild in der zahnärztlichen Praxis. Dr. Alfred Hüthig-Verlag Heidelberg 1984

37. TETSCH, P.
PEPPMEIER, F.
Klinische und röntgenologische Untersuchungen über verschiedene enossale Implantationsverfahren. Dtsch.Zahnärztl.Z. 28, 9 (1973)

38. WANGERIN, K.
Vergrößerung und Verzerrung der Panorama-Schichtaufnahme am Beispiel "Cranex DC". In: Jung T., Panorama-Röntgenographie, Hüthig-Verlag Heidelberg 1984

39. WANGERIN, K.
LAMBRECHT, J.T.
Die Entzerrung der Panorama-Schichtaufnahme. Dtsch.Zahnärztl.Z. 38, 317 (1983)

40. WEIß, M.B.
ROSTOCKER, W.
Entwicklung eines enossalen Implantats. Quintess.Zahnärztl.Lit. 31, 6, 7, 8 (1980)

41. WIRZT, J.
Die Transfixation von Stegpfeilern. Hüthig-Verlag Heidelberg 1973

42. WUNDERER, S.
Indikation und Grenzen der subperiostalen Implantate. Quintess.Zahnärztl.Lit. 31, 1 (1981)

43. YAMANE, T.
Grundsätzliches zur Implantologie. Quintess.Zahnärztl.Lit. 30, 10 (1979)

An dieser Stelle danke ich Herrn Prof. Dr. Dr. H. GRASSER für die freundliche Überlassung des Themas.

Weiterhin danke ich Herrn Dr. Dr. H. -H. BARTH für seine Unterstützung bei der Erarbeitung des Konzeptes der vorliegenden Dissertationsschrift und der Auswertung der Ergebnisse, sowie der Zusammenstellung der Arbeit.

# LEBENSLAUF

| | |
|---|---|
| 28.07.1959 | Geburt als Sohn des Virologen Dr. Hans Hecht und der Dipl. Hdl. Dr. Emma Hecht, geb. Kronawitter in München |
| 1965 - Juli 1978 | Besuch der St. Georgs-Volksschule, des Hofmiller- und des Camerloher-Gymnasiums in Freising mit Abiturabschluß |
| April 1979 - Juni 1980 | Wehrdienst |
| WS 1980/81 | Studium an der Braufakultät der TU M-Weihenstephan |
| SS 1981 u. WS 1981/82 | Medizinstudium an der Universität Düsseldorf |
| SS 1982 - WS 1983/84 | Medizinstudium an der Universität Erlangen |
| August 1983 | Ärztl. Vorprüfung |
| SS 1984 - SS 1987 | Zahnmedizinstudium an der LMU München |